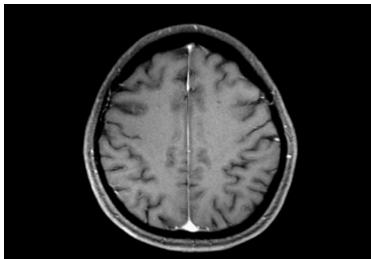


Case description

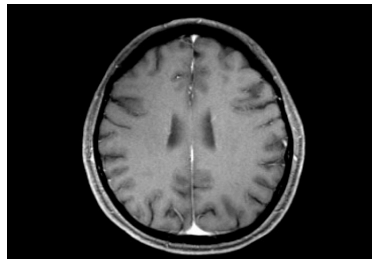
23-jährige Informatikstudentin. Seit mehreren Monaten erlebt sie immer wieder für wenige Minuten Blitze und Farbsensationen vor den Augen. Sie schiebt es auf das stundenlange Arbeiten vor dem Computermonitor. Ihr Augenarzt schickt sie jedoch zum Radiologen, um ein MRT durchführen zu lassen.

Imagery



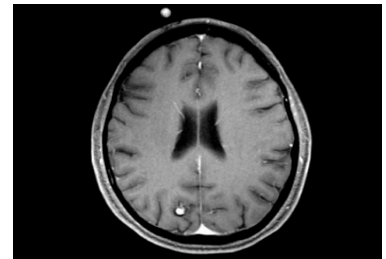
Bildgebung - MRT T1 + Gadolinium

Image00001



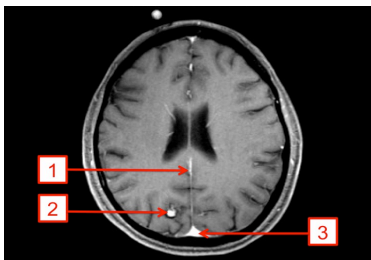
Bildgebung - MRT T1 + Gadolinium

Image00002



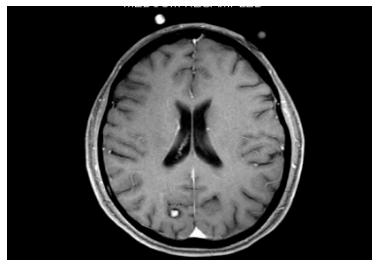
Bildgebung - MRT T1 + Gadolinium

Image00003



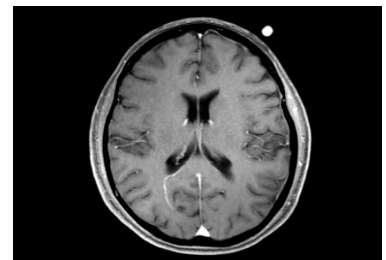
Bildgebung - MRT T1 + Gadolinium

Image00004



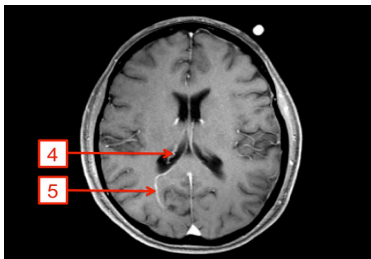Bildgebung - MRT T1 + Gadolinium

Image00005



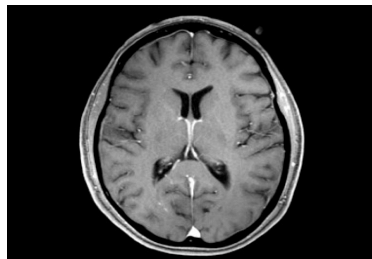
Bildgebung - MRT T1 + Gadolinium

Image00006



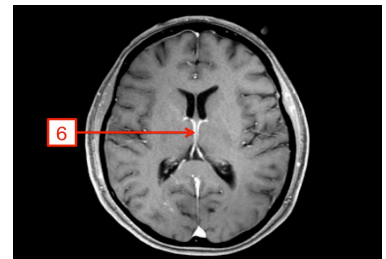
Bildgebung - MRT T1 + Gadolinium

Image00007



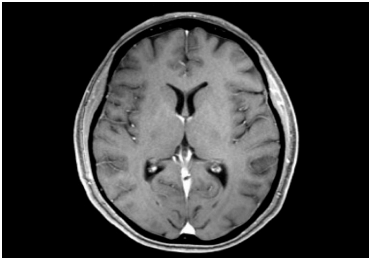
Bildgebung - MRT T1 + Gadolinium

Image00008



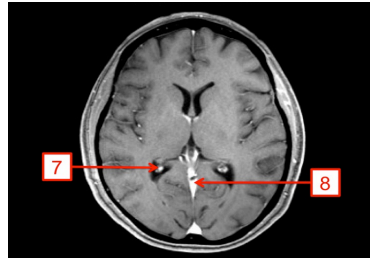
Bildgebung - MRT T1 + Gadolinium

Image00009



Bildgebung - MRT T1 + Gadolinium

Image00010



Bildgebung - MRT T1 + Gadolinium

Image00011

Questions about the case

1. Bei welcher Erkrankung treten 'Blitze' und Farbsensationen vor den Augen nicht typischerweise auf?
 - A. Migraine accompagnee
 - B. Okzipitallappen-Epilepsie
 - C. Zentralarterienverschluss
 - D. Glaskörperzug an der Netzhaut
 - E. Orthostase

2. Welche Aussage zu den nummerierten Strukturen im MRT trifft nicht zu?
 - A. 1 zeigt auf die Falx cerebri.
 - B. 3 zeigt auf den Sinus sigmoideus.
 - C. 4 zeigt auf die Vena choroidea rechts.
 - D. 6 zeigt auf die Venae cerebri internaе.
 - E. 8 zeigt auf den Sinus rectus.

3. Welche Aussage zu zerebralen Kavernomen trifft am wenigsten zu?
 - A. Zerebrale Kavernome können familiär gehäuft und multipel auftreten.
 - B. Bildgebung der Wahl ist das MRT.
 - C. Das jährliche Blutungsrisiko beträgt ca. 1%.
 - D. Zerebrale Kavernome sind häufig mit epileptischen Anfällen assoziiert.
 - E. Zerebrale Kavernome lassen sich am besten in der Subtraktions-Angiografie darstellen.

4. Welche Aussage zur Therapie zerebraler Kavernome trifft am wenigsten zu?

- A. Patienten mit asymptomatischen Kavernomen wird die Operation empfohlen.
- B. Symptomatische und gut zugängliche zerebrale Kavernome sollten operiert werden.
- C. Eine ektatische Vene (venöse Dysplasie) in Kombination mit einem Kavernom muss in jedem Falle geschont und darf nicht reseziert werden.
- D. Kavernome können nicht interventionell radiologisch angegangen werden.
- E. Die Wirksamkeit einer stereotaktischen Bestrahlung ist nicht gesichert.

Diagnosis of the case

Rechts okzipitales Kavernom (= kavernöses Hämangiom) mit begleitender venöser Dysplasie.

Symptomatische Epilepsie.

Auflösung der Nummerierung:

- 1: Falx cerebri
- 2: Kavernom
- 3: Sinus sagittalis superior
- 4: Vena choroidea dextra
- 5: Venöse Dysplasie
- 6: Venae cerebri internae
- 7: Plexus choroideus dexter
- 8: Sinus rectus

Diagnosis - ICD10

Chapter	ICD-10	Diagnosis	In picture	Comment
II. Neubildungen	D18.01	Angiokeratoma corporis circumscriptum	TBD	TBD
VI. Krankheiten des Nervensystems	G40.9	Altersepilepsie	TBD	TBD

Correct answers to the questions

1. (C), 2. (B), 3. (E), 4. (A),

Questions about the case with comments

C. Der Zentralarterienverschluss äußert sich durch plötzliche totale Dunkelheit (Blindheit) des betroffenen Auges.

B. 3 zeigt auf den Sinus sagittalis superior.

A. Ein autosomal-dominanter Erbgang mit unvollständiger Penetranz ist bekannt. Bei der familiären Form wurden bisher drei Genorte (CCM1, CCM2, CCM3) auf den Chromosomenabschnitten 7q, 7p und 3q identifiziert.

D. Die durch häufige Mikroblutungen bedingte Ablagerung von Eisensalzen sowie die nachfolgende lokale gliomatöse Umgebungsreaktion sind für das epileptogene Potential der zerebralen Kavernome verantwortlich.

E. In nur den wenigsten Fällen sieht man in der venösen Phase der Angiografie ein 'Pooling' des Bluts.

- A. Bei asymptomatischen Patienten oder Patienten mit diskreten Symptomen wie Kopfschmerz oder Schwindel, ohne neurologische Defizite, mit einer oder mehreren Läsionen werden eher Verlaufskontrollen (zerebrales MRT in 6 bis 12 Monaten) favorisiert. Dies gilt besonders, wenn die Kavernome in eloquenten (d.h. in funktionellen) oder operativ schlecht zugänglichen Hirnarealen lokalisiert sind, so dass mit einem hohen postoperativen Morbiditätsrisiko zu rechnen ist.
- C. Diese venösen Dysplasien kommen zwar in 20% mit den Kavernomen assoziiert vor, haben aber keinen funktionellen Zusammenhang mit diesen. Durch den Verschluss der ektatischen Hirnvenen kann ein venöser Hirninfarkt verursacht werden. Bei einer Operation sollten diese deswegen in jedem Fall geschont werden.
- D. Kavernome haben keine größeren zuführenden arteriellen oder venösen Gefäße, über die ein solcher Eingriff erfolgen könnte.