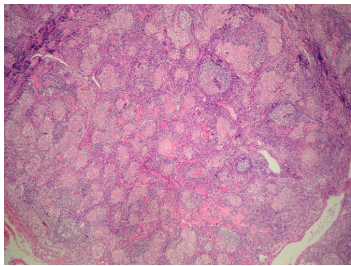


Case description

24 Jahre alte Frau. Sie studiert mit großer Begeisterung. Sie hat immer viel Sport gemacht, was sie in den letzten Jahren jedoch vernachlässigen musste, da sie leichte Schmerzen im Bein hat. Ihrem neuen Freund fällt auf, dass ihre Augen immer glänzen und sie sich häufig ihre Augen reibt. Sie sagt, dass sie immer 'viel Wasser' im Auge hätte. Sie möchte die monotone Zeit zur Staatsexamensvorbereitung unterbrechen und fährt nach langer Zeit für eine Woche nach Hause.

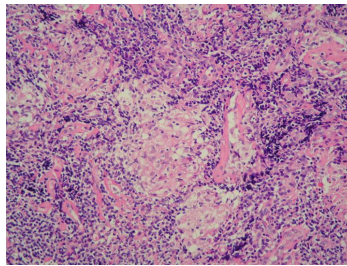
Beim Wiedersehen bemerkt ihre Mutter spontan, dass ihr ansonsten schlankes Gesicht etwas 'runder' geworden ist. Obwohl sie eigentlich nicht zugenommen hat, beschließt sie, wieder Sport zu machen. Nach dem ersten Joggen über 5 km kommt sie spazierend nach Hause, weil ihr Bein wieder schmerzt.

Imagery



Mikroskopie - Histologie

165_Histologie-1_fall_61-1



Mikroskopie - Histologie

165_Histologie-2_fall_61-2

Questions about the case

1. Welches Organ wird histologisch gezeigt?
 - A. Tränendrüse
 - B. Parotis
 - C. Synovia
 - D. Lymphknoten
 - E. Mundschleimhaut

2. Um welche auffällige histologische Veränderung im Lymphknoten handelt es sich?
 - A. Follikuläre lymphatische Hyperplasie
 - B. Sinuskatarrh
 - C. Sinushistiozytose
 - D. Nicht-verkäsende epitheloidzellige Granulome
 - E. Verkäsende epitheloidzellige Granulome

3. Welche der folgenden Krankheiten kann eine granulomatöse Lymphadenitis verursachen?
 - A. Sarkoidose
 - B. Toxoplasmose
 - C. Tuberkulose
 - D. Lepra
 - E. Alle Aussagen sind richtig.

4. Welche Aussage zum 'Heerfordt-Syndrom' ist richtig?

- A. Leitsymptom ist die Xerostomie (Mundtrockenheit)
- B. Die Erkrankung ist nach dem dänischen Augenarzt Christian Fredrik Heerfordt (1872 - 1953) benannt.
- C. Es handelt sich um eine chronische Erkrankung und Sonderform der Sklerodermie
- D. Betroffen sind vor allem die Glandulae sublinguales
- E. Es handelt sich um eine häufige Manifestation der Sklerodermie

Diagnosis of the case

Sarkoidose mit Heerfordt-Syndrom (Manifestation der Sarkoidose mit Befall der Parotiden, fakultativer Fazialisparese, Befall der Augen (Uveitis) und Fieber) und Synovialitis.

Diagnosis - ICD10

Chapter	ICD-10	Diagnosis	In picture	Comment
III. Krankheiten des Blutes und der blutbildenden Organe sowie bestimmte Störungen mit Beteiligung des Immunsystems	D86.8	Bilaterales Hiluslymphomsyndrom [Löfgren-Syndrom]	TBD	TBD
III. Krankheiten des Blutes und der blutbildenden Organe sowie bestimmte Störungen mit Beteiligung des Immunsystems	D86.9	Benigne Lymphogranulomatose	TBD	TBD
VII. Krankheiten des Auges und der Augenanhangsgebilde	H20.9	Cyclitis - s.a. Zyklitis	TBD	TBD
XIII. Krankheiten des Muskel-Skelett-Systems und des Bindegewebes	M65.99	Arthrosynovitis	TBD	TBD

Correct answers to the questions

1. (D), 2. (D), 3. (E), 4. (B),

Questions about the case with comments

- A. Nicht ganz! Eine Xerostomie kann zwar auftreten, Leitsymptome sind jedoch undulierendes Fieber, Uveitis anterior, Parotitis und Fazialisparese.
- B. Richtig!
- C. Fast richtig! Es ist nicht die Sklerodermie sondern die Sarkoidose gemeint.
- D. Nein. Betroffen sind die Parotiddrüsen.
- E. Es handelt sich um eine Manifestation der Sarkoidose, die zudem eher selten ist.