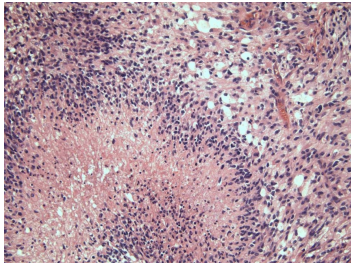


Case description

62-jährige Frau. Ihr Ehemann macht sich langsam Sorgen, weil sie mit ihm recht ungeduldig geworden ist, ja teilweise sogar aggressiv wirkt. Sonst war sie immer von einer so sehr geduldigen und sanften Natur. Selbst gegenüber den Enkelkindern verhält sie sich teilweise merkwürdig. Beim letzten Besuch der drei Enkel hatte sie den Namen des Jüngsten vergessen.

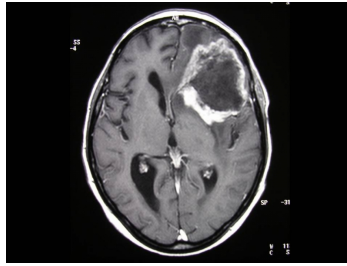
Es sind keine nennenswerten Vorerkrankungen bekannt.

Imagery



Mikroskopie - Histologisches Präparat

192_Histologie_fall_88-2



Bildgebung - MRT

192_CT-Kopf_fall_88-1

Questions about the case

1. Welche Diagnose kommt bildgebend und klinisch am ehesten in Frage?
 - A. Hirnabszess
 - B. Meningeom WHO I
 - C. Glioblastoma multiforme WHO IV
 - D. Diffuses Astrozytom WHO II
 - E. Spontane intrazerebrale Blutung

2. Welche histologischen Befunde sind kennzeichnend für ein Glioblastoma multiforme?
 - A. Strichnekrosen, Endothelproliferate, zahlreiche Mitosen
 - B. Lochkerne, wenige Mitosen, synzytialer Zellverband
 - C. Rosenthalfasern, Proteindroplets, Zellpleomorphie
 - D. „Chicken-wire“-Gefäßmuster, Verkalkungen, perinukleäre Halos
 - E. Spindelzellen, biphasisches Wachstum mit Antoni A und Antoni B Arealen

3. Wo liegt die im MRT erkennbare Läsion?
 - A. Temporallappen, rechts
 - B. Okzipitallappen, links
 - C. Frontallappen, links
 - D. Basalganglien, links
 - E. Kleinhirnhemisphäre, rechts

4. Was ist der aktuelle Standard bei der Therapie eines Glioblastoma multiforme?
- A. Tumorbiopsie gefolgt von Ganzkopf-Bestrahlung mit 60 Gy
 - B. Tumorbiopsie gefolgt von konkomitanter Radiochemotherapie mit Temozolomid und anschließender Monotherapie mit Temozolomid (Stupp-Schema)
 - C. Weitestgehende Tumorresektion gefolgt von konkomitanter Radiochemotherapie mit PCV
 - D. Weitestgehende Tumorresektion gefolgt von konkomitanter Radiochemotherapie mit Temozolomid und anschließender Monotherapie mit Temozolomid (Stupp-Schema)
 - E. Es gibt keine Standardtherapie für Glioblastome.

Diagnosis of the case

Glioblastoma multiforme (WHO Grad 4).

Diagnosis - ICD10

Chapter	ICD-10	Diagnosis	In picture	Comment
II. Neubildungen	C71.9	Adenogliom [Ependymom]	TBD	TBD

Correct answers to the questions

1. (C), 2. (A), 3. (C), 4. (D),

Questions about the case with comments

- B. Dieses kennzeichnet Meningeome.
- C. Dieses kennzeichnet pilozytische Astrozytome.
- D. Diese kennzeichnet Oligodendrogliome.
- E. Dieses kennzeichnet Neurinome.

B. Der neurochirurgische Eingriff hat neben der histologischen Diagnosefindung die größtmögliche Reduktion der Tumormasse zum Ziel (ohne dabei ein neues neurologisches Defizit zu verursachen). Die Tumorbiopsie als "größtes" Ausmaß eines operativen neurochirurgischen Eingriffs ist nur gerechtfertigt bei inoperabel gelegenen Tumoren oder bei Patienten in schlechtem Allgemeinzustand, der eine ausgedehnte Operation aus anästhesiologischer Sicht verbietet.