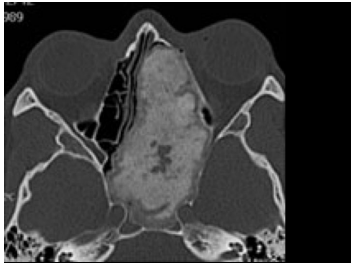


## Case description

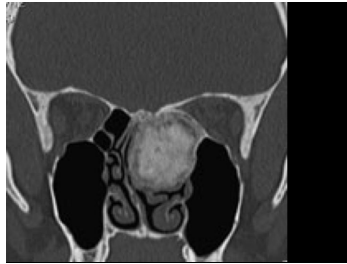**38 jähriger Patient.** Seit neuestem Diplopie und immer wieder Kopfschmerzen. Seit er denken kann, vor allem beim Sport eine behinderte Nasenatmung.

## Imagery



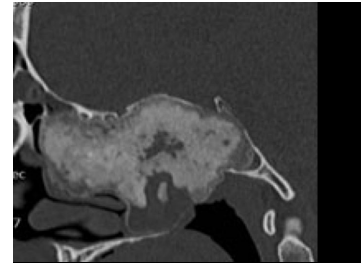
Bildgebung - CT axial

**235\_CT-axial\_axial**



Bildgebung - CT koronar

**235\_CT-coronar\_coronar**



Bildgebung - CT sagittal

**235\_CT-sagittal\_sagittal**

## Questions about the case

1. Aus den CT Aufnahmen ist ersichtlich, dass ...
  - A. der Tumor vom Clinoid ausgeht.
  - B. es sich um einen gutartigen Tumor handelt.
  - C. es sich um einen bösartigen Tumor handelt.
  - D. der Tumor ossifiziert ist.
  - E. er schon nach intrazerebral vorgewachsen ist.
  
2. Welcher Faktor gilt als ätiologisch bei einem Tumor der Nasennebenhöhle?
  - A. Eine chronische Entzündung
  - B. Zigarettenrauch
  - C. Inhalative Noxen
  - D. A-C sind richtig
  - E. Nur A ist richtig
  
3. Bei der Patientin wird ein 'Ossifizierendes Fibrom' der linken Nasenhaupthöhle diagnostiziert. Welche Aussage ist richtig?
  - A. Es handelt sich um einen destruierend wachsenden malignen und ossifizierenden Tumor.
  - B. Die Lokalisation des Tumors ist typisch.
  - C. Die Lokalisation des Tumors ist untypisch. Häufiger ist der Kieferknochen betroffen.
  - D. Es handelt sich um einen Tumor der normalerweise in den langen Röhrenknochen und vor allem im Femur auftritt.
  - E. Ein so fortgeschrittenes Stadium mit Verdrängungssymptomatik und Behinderung der Nasenatmung ist untypisch.

4. Welche Aussage ist falsch?

- A. Die behinderte Nasenatmung ist auf die Raumforderung zurückzuführen. Die Diplopie hingegen nicht. Hier sollte eine gesonderte Abklärung erfolgen.
- B. Als 'Diplopie' wird eine Störung des Binokularsehens bezeichnet, bei der der Patient sogenannte 'Doppelbilder' sieht.
- C. Eine zentrale Funktionsstörung bei Alkoholabusus kann zu einer 'Diplopie' führen.
- D. Eine behinderte Nasenatmung kann durch eine 'Polyposis nasi' hervorgerufen werden.
- E. Eine chronisch behinderte Nasenatmung bzw. chronisch entzündete Nasennebenhöhlen können auf Nasenpolypen hindeuten.

## Diagnosis of the case

Ossifizierendes Fibrom der linken Nasenhaupthöhle.

## Diagnosis - ICD10

| Chapter          | ICD-10 | Diagnosis      | In picture | Comment |
|------------------|--------|----------------|------------|---------|
| II. Neubildungen | D16.9  | Chondroblastom | TBD        | TBD     |

## Correct answers to the questions

1. (D), 2. (D), 3. (C), 4. (A),

## Questions about the case with comments

- A. Nein. Es wird zu den benignen Neoplasien gezählt und wächst eher verdrängend.
- B. Diese Antwortmöglichkeit ist definitiv nicht einfach einzuschätzen! Die typische Lokalisation ist leider der Ober-/Unterkieferknochen. Ist der Oberkieferknochen betroffen kann es durch verdrängendes Wachstum auch wie hier zu einer behinderten Nasenatmung kommen.
- C. Richtig! Diese Antwortmöglichkeit ist definitiv nicht einfach einzuschätzen! Die typische Lokalisation ist der Ober-/Unterkieferknochen. Ist der Oberkieferknochen betroffen kann es durch verdrängendes Wachstum auch wie hier zu einer behinderten Nasenatmung kommen.
- D. Diese Antwortmöglichkeit ist definitiv nicht einfach einzuschätzen! Die typische Lokalisation ist leider der Ober-/Unterkieferknochen.
- E. Diese Antwortmöglichkeit ist definitiv nicht einfach einzuschätzen! Die typische Lokalisation ist der Ober-/Unterkieferknochen. Ist der Oberkieferknochen betroffen kommt es gehäuft durch verdrängendes Wachstum wie auch hier zu einer behinderten Nasenatmung kommen.

- A. Beide Symptome können durch die Raumforderung erklärt werden.
- B. Diese Antwort ist korrekt!
- C. Diese Antwort ist korrekt!
- D. Diese Antwort ist korrekt!
- E. Diese Antwort ist korrekt!