

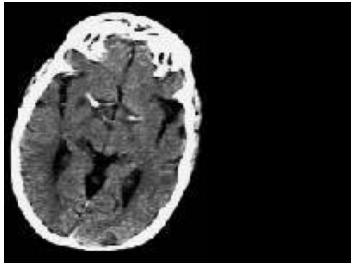
Case description

42-jährige Frau. Sie ist verheiratet, hat zwei Kinder und war bislang gesund. Am heutigen Morgen ist sie in der Dusche zusammengebrochen und zieht sich dabei eine Platzwunde an der rechten Stirn zu. Der Ehemann ruft den Notarzt, der eine somnolente Frau, GCS (Glasgow Coma Scale) von 11, auffindet.

Die Patientin wird über den Schock-OP ins Krankenhaus eingeliefert. Hier wird die Kopfplatzwunde versorgt. Inzwischen ist die Frau wieder etwas wacher. Beim Umlagern von der Trage ins Bett erwähnt die Frau, dass sie seit ihrem Sturz in der Dusche vor anderthalb Stunden ihr linkes Bein und auch den Arm nicht mehr so richtig unter Kontrolle hat. Es wird eine kraniale Computertomografie veranlasst (cCT-1).

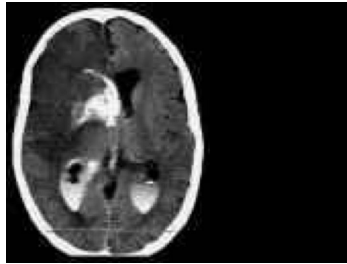
Der zeitliche Ablauf wird in der nach 12 Stunden durchgeführten Computertomografie festgehalten (cCT-2 nach 12 Stunden).

Imagery



Bildgebung - cCT-1

238_CCT-1_fall_0132-1



Bildgebung - cCT-2

238_CCT-2_fall_0132-2

Questions about the case

1. Welche Aussage zur Aufnahme cCT-1 ist richtig?

- A. Knochen ist hypodens.
- B. Liquor ist hyperdens.
- C. Es liegt eine Asymmetrie des Gehirns vor.
- D. Es liegt ein Hirnödem vor.
- E. Es sind keine wesentlichen Veränderungen zu sehen.

2. Welche Aussage zur Aufnahme cCT-2 nach Kontrastmittelgabe ist richtig?

- A. Bei einem akuten Hirninfarkt sollte man immer eine MRT-Untersuchung veranlassen.
- B. Die Hypodensität rechts hemisphärisch spricht für einen Mediainfarkt, der älter als 6 Stunden ist.
- C. Die Hyperdensität in den Ventrikeln spricht für eine alte Einblutung.
- D. Das rupturierte Gefäß ist gut dargestellt.
- E. Eine Mittellinienverlagerung des Gehirns ist nicht zu erkennen.

Diagnosis of the case

Mediainfarkt rechts mit anschließender Lysetherapie.

Nach 12 Stunden:

Durch die systemische und lokale Lysetherapie ist es zu einer Hämorrhagie des Infarkts mit Einbruch in das Ventrikelsystem (frisches Blut ist hyperdens) gekommen. Die Patientin hat akuten Hirndruck, ist linksseitig hemipleg (= kompletter Mediainfarkt), somnolent und erbricht sich (= Hirndruckzeichen).

Die nächste Therapie sollte auf die schnelle Hirndrucksenkung zielen.

Hierfür kommen in Frage:

1: konservativ: Kopfhochlagerung, pCO₂ zwischen 33 und 35 mmHg, tiefe Sedation und Analgesie (Ketamin und Midazolam, notfalls auch Barbiturate), Osmofundgabe.

2: operativ: Anlage einer Ventrikeldrainage rechts frontal zur Entlastung von Liquor oder Hemikraniektomie rechts.

Hinweis:

In der Notfallmedizin ist die Glasgow Coma Scale (http://de.wikipedia.org/wiki/Glasgow_Coma_Scale) die wichtigste und praktikalste neurologische Skala, mit deren Hilfe eine schnelle Einschätzung des Vigilanzzustandes und des groben neurologischen Status eines des Patienten erfolgen kann. Sie hat außerdem einen prognostischen Wert!

Diagnosis - ICD10

Chapter	ICD-10	Diagnosis	In picture	Comment
IX. Krankheiten des Kreislaufsystems	I63.5	Gehirninfarkt durch komplette Obstruktion der Arteria cerebri anterior	TBD	TBD

Correct answers to the questions

1. (E), 2. (B),

Questions about the case with comments