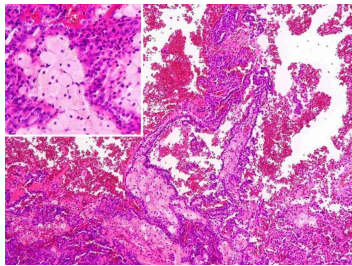


## Case description

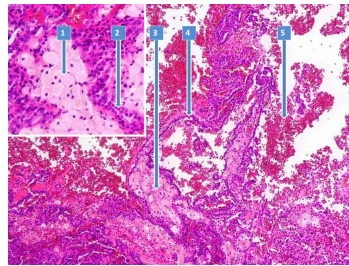
**57 Jahre alter Mann.** Keine Vorerkrankung. Vor drei Tagen verspürte er nach dem Joggen auf seiner Hausstrecke von etwa 5 km einen dringenden Harndrang. Im Urin bemerkte er teils frisches, teils flockig geronnenes Blut. Erschrocken stellte er sich in der Notambulanz vor.

## Imagery



Mikroskopie - Histologie

**297\_Histologie-1\_fall-018**  
7-1



Mikroskopie - Histologie nummeriert

**297\_Histologie-2\_fall-018**  
7-2

## Questions about the case

1. Welches Organ kann für eine Makrohämaturie ohne Trauma verantwortlich sein?
  - A. Niere
  - B. Ureter
  - C. Harnblase
  - D. Urethra
  - E. Alle Angaben sind richtig.
  
2. Welche Ursache kommt für eine schmerzlose Makrohämaturie am wenigsten in Frage?
  - A. Nierenzellkarzinom
  - B. Onkozytom
  - C. Urothelkarzinom des Nierenbeckens
  - D. Urothelkarzinom der Harnblase
  - E. Alle Angaben sind richtig.
  
3. Welchen Nierenzellkarzinomtyp zeigt die Histologie?
  - A. klarzelliges Nierenzellkarzinom
  - B. papilläres Nierenzellkarzinom
  - C. chromophobes Nierenzellkarzinom
  - D. Duct-Bellini-Karzinom
  - E. Keine Angabe ist richtig.

4. Wie stellt sich beim Staging die zentrale Hämorrhagie (altes Blut) auf einer CT-Aufnahme nach Kontrastmittelgabe dar?
- A. zystisch
  - B. hyperdens
  - C. hypodens
  - D. A und B sind richtig.
  - E. A und C sind richtig.

## Diagnosis of the case

5 cm großes, gut differenziertes papilläres Nierenzellkarzinom.

TNM-Klassifikation nach UICC 2010: pT1b, pN0 (0/2), G1, L0, V0, R0.

## Diagnosis - ICD10

Chapter	ICD-10	Diagnosis	In picture	Comment
II. Neubildungen	C64	Adenokarzinom der Nierenzellen	TBD	TBD
XVIII. Symptome und abnorme klinische und Laborbefunde, die anderenorts nicht klassifiziert sind	R31	Blut im Harn	TBD	TBD

## **Correct answers to the questions**

1. (E), 2. (B), 3. (B), 4. (E),

## **Questions about the case with comments**