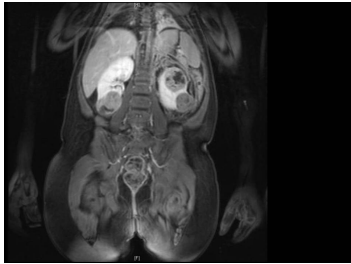

## Case description

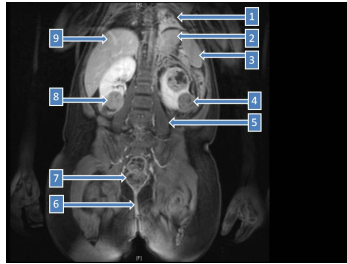
**3 ½ Jahre altes Mädchen.** Anamnese: Starke Bauchschmerzen nach einem Sturz vor 3 Tagen.

## Imagery



Bildgebung - frontal

**Fall-0194-1**



Bildgebung - frontal nummeriert

**Fall-0194-2**

## Questions about the case

1. Welche Bildgebung wird gezeigt?

- A. Sonografie
- B. Computertomogramm (CT)
- C. Magnetresonanztomogramm (MRT)
- D. Röntgen
- E. Positronenemissionstomogramm-CT (PET-CT)

2. Welche Aussage zu Bildgebung ist nicht richtig?

- A. 1 ist das Herz.
- B. 9 ist die Leber.
- C. 4 ist ein Nierentumor links.
- D. 5 ist der Musculus psoas major.
- E. 7 ist das Rektum.

3. Welche Aussage zu Bildgebung ist nicht richtig?

- A. Das Nephroblastom ist die wahrscheinlichste Diagnose.
- B. Nephroblastome sind häufig mit anderen Fehlbildungen vergesellschaftet.
- C. Die Nephroblastome haben eine endodermale Herkunft.
- D. Die Nierenmetastasen anderer kindlicher Tumoren kommen auch in Frage.
- E. Das beidseitige Vorkommen einer Tumors in der Niere schließt ein Nephroblastom nicht aus.

4. Welche Aussage ist richtig?

- A. Die Prognose eines Nephroblastoms hängt u.a. vom histologischen Malignitätsgrad ab.
- B. Bei den Nephroblastomen unterscheidet man zwischen Malignitätsgrad 1 bis 3.
- C. Die Nephroblastome mit einem Malignitätsgrad 4 bestehen nur aus blastämischen Anteilen.
- D. Bei malignen kindlichen Tumoren gibt man keinen Malignitätsgrad an.
- E. Keine Aussage ist richtig.

## Diagnosis of the case

Bilaterales multizentrisches Nephroblastom.

## Diagnosis - ICD10

Chapter	ICD-10	Diagnosis	In picture	Comment
II. Neubildungen	C64	Adenokarzinom der Nierenzellen	TBD	TBD

## Correct answers to the questions

1. (C), 2. (A), 3. (C), 4. (D),

## Questions about the case with comments

- A. Sonografisch kann man den ganzen Körper nicht abbilden.
- B. Bei CT müsste der Knochen hyperdens (hell) sein.
- D. Bei Röntgen kann man keine Schichtaufnahme machen.
- E. Bei CT müsste der Knochen hyperdens (hell) sein.

- A. Richtig!
- B. Richtig! Wenn Sie Zeit haben, schauen Sie nach was ein WAGR, Beckwith-Wiedemann-Syndrom sowie Dennis-Dh-Syndrom sind!
- C. Die Nierenanlage stammt aus dem Mesoderm.
- D. Richtig!
- E. Richtig!