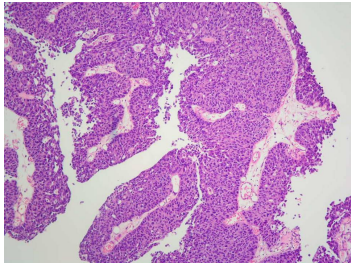


## Case description

**74 Jahre alter Patient.** Vor 8 Jahren bemerkte er, dass sein Urin auffällig rot war, teilweise sogar mit flockigen Blutkoageln. Die damals durchgeführte bioptische Untersuchung ergab folgendes Ergebnis: pTa, G1.

Seitdem wurde der gleiche Eingriff (TUR-B) bei ihm dreimal wiederholt.

## Imagery



Mikroskopie - Histologiepräparat TUR-B

**Fall-00222**

## Questions about the case

1. Welche Aussage zur TUR ist nicht richtig?

- A. TUR ist die Abkürzung für eine transurethrale Resektion.
- B. Bei der TUR-B wird eine transurethrale Resektion aus der Harnblase durchgeführt.
- C. Bei der TUR-P wird eine transurethrale Resektion aus der Prostata durchgeführt.
- D. Der Eingriff wird unter Sichtkontrolle durchgeführt.
- E. Bei der TUR-B wird eine Vollwandresektion entnommen.

2. Welche Aussage ist nicht richtig?

- A. Ein pTa-Tumor ist ein papilläres, nicht invasives Transitionalzell- oder Urothelkarzinom.
- B. Wenn „A“ richtig ist, ist pTa im Prinzip ein in-situ-Transitionalzell- oder Urothelkarzinom.
- C. Bei pTa bezieht sich „a“ auf ein Adenom der Transitionalzelle oder des Urothels.
- D. Bei pTa besteht keine Gefahr auf ein lymphogene oder hämatogene Metastase.
- E. pTis ist ein flaches in-situ-Transitionalzell- oder Urothelkarzinom.

3. Welche Aussage ist richtig?

- A. Ein pTa-Tumor neigt zum Rezidiv.
- B. Ein pTa-Tumor kann über mehrere Jahre als ein pTa-Tumor mit einer G3 Differenzierung bestehen.
- C. pTa ist im Urin durch die abgeschilferten Tumorzellen leicht zu diagnostizieren.
- D. pTis ist in der Regel ein G1-Karzinom.
- E. Die Tumorzellen in der Urinzytologie aus einem pTis sind von den Tumorzellen aus einem pTa schwierig zu differenzieren.

4. Welche Aussage ist richtig?

- A. Die Prädilektionsstelle eines pTa-Tumors ist das Trigonum vesicae.
- B. Die Prädilektionsstelle eines pTis-Tumors ist vergleichbar mit einem pTa-Tumor.
- C. Der Rand eines pTa-Tumors kann bei der TUR-B nur schwer eingeschätzt werden.
- D. Der Rand eines pTis-Tumors lässt sich bei der TUR-B leicht einschätzen.
- E. Ein pTa-Tumor kann eine Hydronephrose verursachen.

## Diagnosis of the case

Histologische Diagnose zur aktuellen TUR-B: Anteile eines papillären, nicht-invasiven, mäßig differenzierten Transitionalzell- oder Urothelkarzinoms: pTa, G2.

## Diagnosis - ICD10

Chapter	ICD-10	Diagnosis	In picture	Comment
II. Neubildungen	C68.9	Bösartige Neubildung der Harnorgane	TBD	TBD

## Correct answers to the questions

1. (E), 2. (C), 3. (A), 4. (E),

## Questions about the case with comments

- E. Bei der TUR-B wird eine Kürettage der Mukosa und Submukosa durchgeführt.
- C. Unter Adenomen versteht man gutartige Tumoren, die vom Drüsenepithel ausgehen und entarten können. Bei pTa weist 'a' darauf hin, dass aus einem pTa-Tumor mit der Zeit ein invasives Karzinom entstehen kann.
- B. Bei G3-Differenzierung ist die Gefahr auf Invasivität sehr stark erhöht.
- C. Dadurch, dass die pTa-Tumoren in der Regel eine hohe Differenzierung aufweisen (G1), sind die Tumorzellen von abgeschilferten normalen Urothelien nicht zuverlässig zu unterscheiden.
- D. Die pTis-Tumoren sind in der Regel G3-Tumoren.
- E. Die pTa-Tumoren sind in der Regel G1-Tumoren und die pTis-Tumoren G3-Tumoren, so dass die G3-Tumoren im Urin zytologisch von den normalen oder gutdifferenzierten Urothelien verlässlich zu unterscheiden sind.