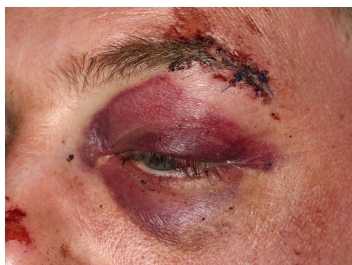

Case description

Ein **36-jähriger Patient** wird in die Notaufnahme eines Krankenhauses gebracht. Der ihn begleitende Notarzt berichtet, dass der Patient am Unfallort immer wach, ansprechbar und voll orientiert gewesen wäre. Der Patient kann selbst berichten, ohne Helm mit seinem Roller gestürzt zu sein. Sein Nacken schmerzt.

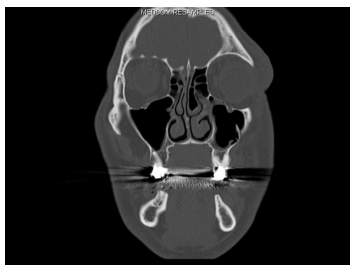
Äußerlich sehen Sie multiple Schürfwunden im Gesicht und an den Extremitäten sowie eine Platzwunde im Bereich der linken Augenbraue.

Imagery



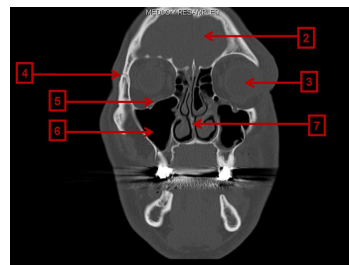
Makroskopie - Ausschnitt Gesicht

**ZMK-2010-SS-Fall-3-
Woche-
Monokelhaematom**



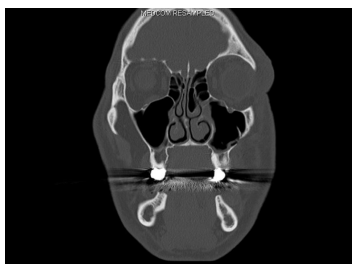Bildgebung - CT

Image00001



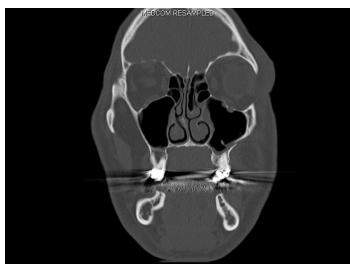
Bildgebung - CT nummeriert

Image00002



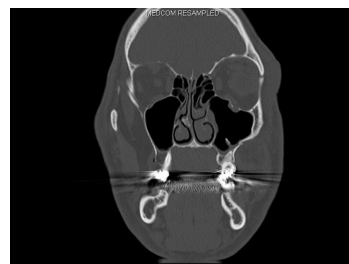
Bildgebung - CT

Image00003



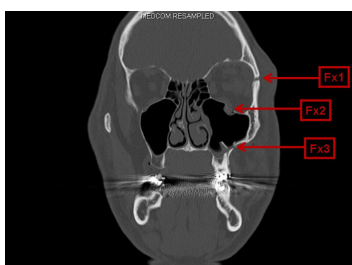
Bildgebung - CT

Image00004



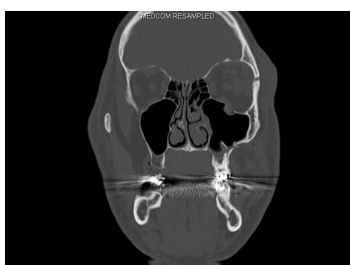
Bildgebung - CT

Image00005



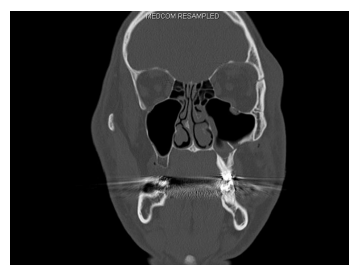
Bildgebung - CT nummeriert

Image00006



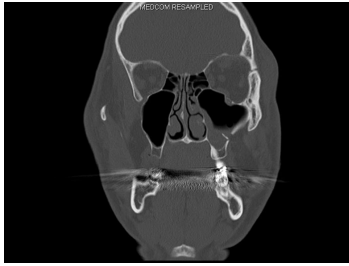
Bildgebung - CT

Image00007



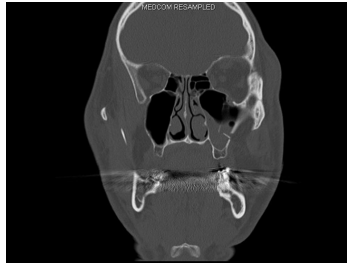
Bildgebung - CT

Image00008



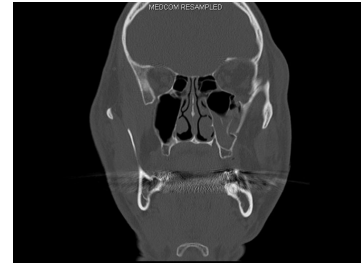
Bildgebung - CT

Image00009



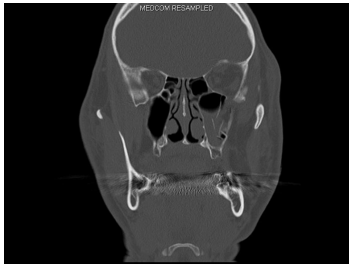
Bildgebung - CT

Image00010



Bildgebung - CT

Image00011



Bildgebung - CT

Image00012

Questions about the case

1. Welche Aussage ist nicht zutreffend?

- A. Das Schädelhirntrauma ist die häufigste Todesursache bei Menschen zwischen 15 und 25 Jahren in Deutschland.
- B. Im Jahr erleiden zwischen 200.000 und 250.000 Menschen in Deutschland ein Schädelhirntrauma.
- C. Das Schädelhirntrauma bedingt ca 40% an der Gesamtmortalität bei verunfallten Patienten.
- D. Die häufigste Ursache für ein Schädelhirntrauma ist der Verkehrsunfall.
- E. Klinisch-neurologisch wird der Schweregrad eines Schädelhirntraumas nach dem Glasgow-Coma-Scale beurteilt.

2. Ein Monokelhämatom kann verursacht werden durch ...

- A. eine Blow-Out Fraktur des Orbitabodens.
- B. eine Schädelbasisfraktur.
- C. lokale Gewalteinwirkung gegen den Bulbus ('Veilchen').
- D. einen intrakraniellen operativen Eingriff.
- E. Alle Aussagen treffen zu.

3. Welche Untersuchung sollten Sie als aufnehmender Arzt in der Notambulanz bei diesem Patienten nicht vorrangig durchführen lassen?

- A. Röntgen der Halswirbelsäule
- B. Ultraschall Abdomen
- C. Feinschicht-CT des Mittelgesichts
- D. MRT des Kopfes
- E. Augenärztliche Untersuchung

4. Wenn dieser Patient nun über neu aufgetretene Doppelbilder klagt, lässt dies am ehesten auf folgende Verletzung schließen:
- A. Okkulomotoriusverletzung
 - B. Blow-out Fraktur des Orbitabodens
 - C. Intrakranielle Blutung
 - D. Verletzung des Gleichgewichtsorgans
 - E. Keine der Diagnosen erscheint wahrscheinlich.
5. Welche Aussage zum durchgeführten CT ist falsch?
- A. Fx1 zeigt eine Fraktur der Sutura zygomatico-frontalis
 - B. Fx2 zeigt eine Fraktur mit Einbruch in den Sinus sphenoidalis
 - C. Fx3 zeigt eine Fraktur der Crista zygomatico alveolaris
 - D. Nummer 7 zeigt auf das Nasenseptum
 - E. Nummer 3 zeigt auf die Augenhöhle mit Augapfel

Diagnosis of the case

Schädelhirntrauma Grad 1 (GCS von 15)

Blow-out Fraktur links

Jochbogenfraktur links

Das Monokelhämatom links wird verursacht durch die Blow-out Fraktur des Orbitabodens. Auf den koronaren CCT-Aufnahmen ist dies in Schicht 6-7 am besten zu sehen. In diese Fraktur drängt sich intraorbitales Fettgewebe, aber keine Augenmuskeln, so dass der Patient keine mechanische Bulbusmotilitätsstörung erleidet.

Zudem zeigt sich eine Jochbogenfraktur auf der linken Seite (ebenfalls in Schicht 6-7 am besten zu sehen).

Diagnosis - ICD10

Chapter	ICD-10	Diagnosis	In picture	Comment
XIX. Verletzungen, Vergiftungen und bestimmte andere Folgen äußerer Ursachen	S00.1	Augenbrauenprellung	TBD	TBD
XIX. Verletzungen, Vergiftungen und bestimmte andere Folgen äußerer Ursachen	S02.3	Augenhöhlenbodenfraktur	TBD	TBD
XIX. Verletzungen, Vergiftungen und bestimmte andere Folgen äußerer Ursachen	S02.4	Backenknochenfraktur	TBD	TBD
XIX. Verletzungen, Vergiftungen und bestimmte andere Folgen äußerer Ursachen	S06.9	Bewusstlosigkeit bei Schädel-Hirn-Trauma	TBD	TBD

Correct answers to the questions

1. (D), 2. (E), 3. (D), 4. (B), 5. (B),

Questions about the case with comments

- A. Diese Aussage stimmt!
- B. Diese Aussage stimmt tatsächlich!
- C. Diese Aussage stimmt!
- D. Diese Aussage ist falsch! Die häufigste Ursache (40%) für ein Schädelhirntrauma sind Stürze ohne Fremdeinwirkung.
- E. Diese Aussage stimmt! Siehe didaktische Hinweise.

- A. Diese Untersuchung sollten Sie veranlassen, um Frakturen und Luxationen der Halswirbelsäule auszuschließen.
- B. Diese Untersuchung sollten Sie veranlassen, um intraabdominelle Verletzungen auszuschließen.
- C. Diese Untersuchung sollten Sie veranlassen, um die Ursache des Monokelhämatoms feststellen zu können.
- D. Das ist die gesuchte Falschaussage: Eine MRT ist eine langwierige Untersuchung, und ist keine adäquate Methode zur Darstellung von frischen intrakraniellen Verletzungen (Darstellung von Blut und Frakturen) dar.
- E. Diese Untersuchung sollten Sie veranlassen, um bei diesem Patienten eine Verletzung des Auges bzw. Motilitätsstörungen des Bulbus auszuschließen.

B. Richtig, das ist eine Falschaussage. Es handelt sich um eine Orbitabodenfraktur, die mit dem Sinus maxillaris kommuniziert.