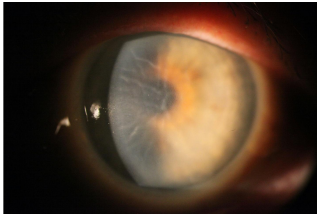


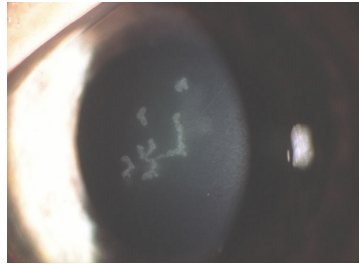
Case description

Ein gesunder **21-jähriger Mann** klagt über eine zunehmende Kurzsichtigkeit, die in Schüben verläuft. Deshalb sei zuletzt jährlich eine neue Brille erforderlich gewesen, was finanziell eine erhebliche Belastung darstelle.

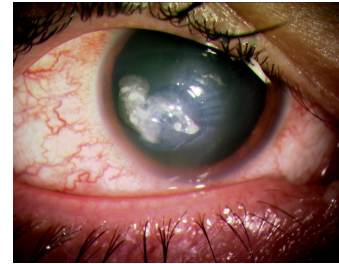
Imagery



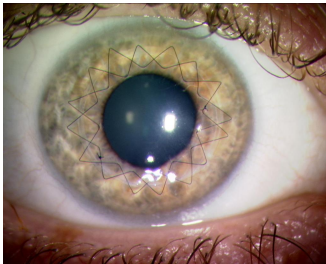
Endotheldystrophie



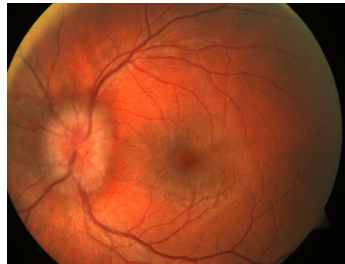Herpes dendritica



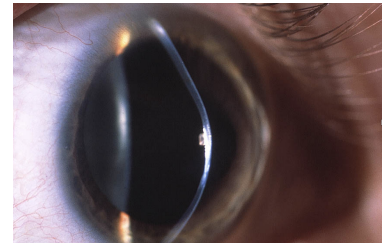
HH Ulkus



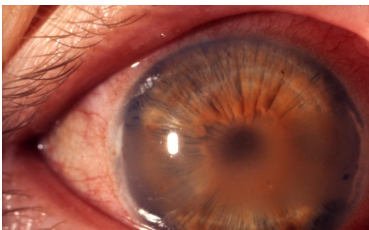
perf KPL Kopie



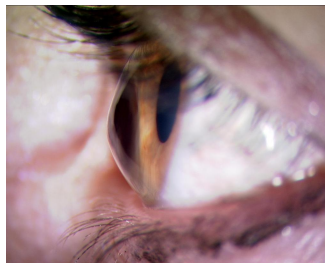Retrobulbärer Tumor



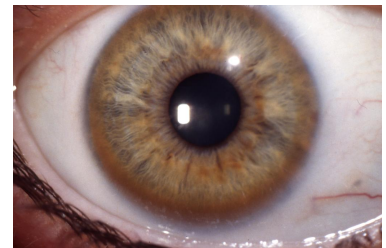
Hauptbild



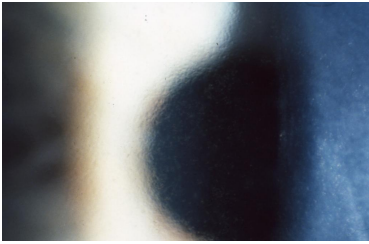**Bandförmige
Keratopathie**



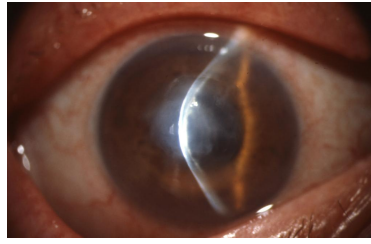
Keratokonus



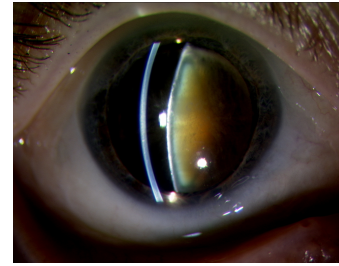
Kayser-Fleischer_Ring



Fuchs Endotheldystrophie



**Akuter Keratokonus mit
zentralem Ödem**



Katarakt

Questions about the case

1. Was ist die wahrscheinlichste Ursache für die beschriebene Kurzsichtigkeit?

- A. Eine Endotheldystrophie (Cornea guttata)
- B. Ein retrobulbärer Tumor
- C. Ein Keratokonus
- D. Eine Herpes-simplex -Keratiitis
- E. Eine bandförmige Keratopathie

2. Welcher Befund auf der gezeigten Abbildung ist typisch für einen Keratokonus?

- A. Hornhautulkus
- B. Kegelförmige Verformung der Kornea
- C. Kalkeinlagerungen in der Kornea
- D. Verfärbung der Hornhaut
- E. Bullöse Verdickung des Hornhau epithels

3. Warum sehen Patienten mit einem Keratokonus schlechter?

- A. Die Kornea ist in der Regel sichtlich getrübt.
- B. Die Kornea lagert häufig Wasser ein.
- C. Es kommt zu einem irregulären Astigmatismus.
- D. Die Linse ist häufig getrübt.
- E. Es handelt sich um eine angeborene Sehstörung

4. Sie denken an sinnvolle Therapiemöglichkeiten für die Behandlung eines Keratokonus.

- A. Refraktionsausgleich durch eine Brille.
- B. Eine Versorgung mit formstabiler (= harter) Kontaktlinsen.
- C. Stabilisierung der Kollagenfasern ('Cross-linking').
- D. Hornhauttransplantation (Keratoplastik).
- E. Laserabtragung der Hornhaut (z.B. LASIK).

Diagnosis of the case

Keratokonus.

Diagnosis - ICD10

Chapter	ICD-10	Diagnosis	In picture	Comment
VII. Krankheiten des Auges und der Augenanhangsgebilde	H18.6	Keratokonus	TBD	TBD

Correct answers to the questions

1. (C), 2. (B), 3. (C), 4. (E),

Questions about the case with comments

- A. Eine Endotheldystrophie betrifft vor allem ältere Menschen, bei denen die Endothelzellen der Hornhaut degenerieren und es zur Wassereinlagerung in die Hornhaut kommt. Symptome sind schmerzlose Sehverschlechterung vor allem morgens. In dem Bild ist ein feinzystisches Epithelödem der Hornhaut sichtbar.
 - B. Ein retrobulbärer Tumor führt zu evtl. Augenbewegungseinschränkungen (Doppelbilder), einer Protrusio des Augapfels (Exophthalmus) oder bei Verdrängung der hinteren Sklerawand zu einer Hyperopie durch die geringere Brennweite. Es kann auch zu einer Papillenschwellung kommen, wie im Bild dargestellt. Eine Myopie kommt nicht vor.
 - D. Eine Herpes-simplex-Keratitis, auch als Keratitis dendritica bekannt, ist schmerzhaft, akut und geht mit einem roten Auge einher. Die Betroffenen beklagen eine Sehverschlechterung, eine Myopisierung kommt nicht vor. Im Bild ist eine Dendritica-Fikur dargestellt, es wurde kein Fluoreszein verwendet.
 - E. Eine bandförmige Keratopathie ist eine degenerative Kalkablagerung auf der oberflächlichen Hornhaut im Bereich der Lidspalte. Häufiger finden sich die Ablagerungen bei entzündlichen nicht-infektiösen Augenerkrankungen.
-
- A. Ein Hornhautulkus ist durch eine dichte stromale und meist rundliche Trübung gekennzeichnet. Die Veränderung ist prägnant und akut.
 - C. Die Beschreibung entspricht der bandförmigen Keratopathie
 - D. Es gibt ringförmige Verfärbungen der Hornhaut z.B. durch Degeneration (Arcus lipoides: weißliche Trübung in der Nähe des Limbus), Kayser-Fleischer-Ring (bräunliche Ringe in der Nähe des Limbus bei Kupferablagerungen z.B. M. Wilson). Bei der Vielzahl an Hornhautdystrophien kann sich die Hornhaut weißlich verfärben. Die Krümmung ändert sich dadurch aber nicht, es entsteht also kein Astigmatismus.
 - E. Hier wird die Spätform der Fuchs Endotheldystrophie (Cornea guttata) beschrieben.

-
- A. Die Hornhaut ist nur bei einem akuten Keratokonus getrübt, was eine seltene Komplikation darstellt.
- B. Das betrifft ebenfalls nur den akuten Keratokonus
- D. Die Linse ist beim Keratokonus nicht beeinträchtigt (auf dem Bild ist eine fortgeschrittene Katarakt zu sehen)
- E. Die Hornhautveränderung entwickelt sich während oder kurz nach der Pubertät.
-
- D. Auf dem Bild ist eine Auge mit Z.n. perforierender Keratoplastik zu sehen. Die doppelläufigen Hornhautfäden sind noch nicht entfernt.
- E. Mit der Laseroperation der Hornhaut trägt man noch zusätzlich Gewebe ab und kann eine Progredienz provozieren. Die LASIK gehört nicht in das klassische Behandlungsspektrum.