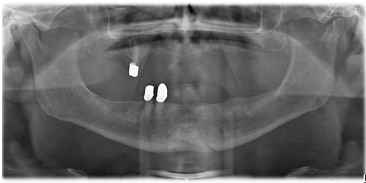


Case description

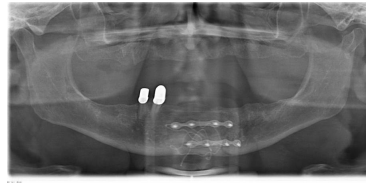
In Ihrem Notdienst kommt ein **68-jähriger Mann** in Ihre Hausarztpraxis und klagt über Schmerzen im Unterkiefer. Sie sehen am Kinn eine Riss-Quetschwunde sowie ein ausgeprägtes Hämatom.

Imagery



Bildgebung - OPAN präoperativ

**ZMK-2010-SS-Fall 1-
Woche-prae**



Bildgebung - OPAN postoperativ

**ZMK-2010-SS-Fall 1-
Woche-post**

Questions about the case

1. Welche Frage stellen Sie zur Eröffnung Ihrer Anamnese?
 - A. Haben Sie Alkohol getrunken?
 - B. Wie sind Sie versichert?
 - C. Nehmen Sie blutgerinnungshemmende Medikamente ein?
 - D. Passen Ihre Zähne noch aufeinander?
 - E. Was ist Ihnen passiert?

2. Der Patient schildert Ihnen folgendes: Bei Holzsägearbeiten im Garten habe er ein Holzstück gegen den Kiefer bekommen. Ihre nächste(n) Fragen sind?
 - A. Können Sie sich an alles erinnern?
 - B. Haben oder hatten Sie Kopfschmerzen?
 - C. War oder ist Ihnen schwindelig?
 - D. Liegt oder lag eine Übelkeit vor?
 - E. Alle Antworten sind richtig.

3. Sie fertigen ein OPAN an. Wie lautet/lauten Ihre Diagnose(n)?
 - A. Paramedianfraktur rechts sowie Collumfraktur rechts
 - B. Paramedianfraktur links sowie Collumfraktur links
 - C. Kieferhöhlenempyem
 - D. Retinierter Zahn 13
 - E. Collumfraktur rechts und Paramedianfraktur links

4. Von einem sicheren Frakturzeichen spricht man bei:

- A. Vorliegen einer Blutung aus dem Parodontalspalt
- B. Prellmarke am Kinn
- C. Vorliegen einer Stufe in der Zahnreihe
- D. Vorliegen eines Schädel-Hirn-Traumas
- E. Vorliegen eines Zahnverlustes

5. Die Therapie der Wahl bei Ihrem Patienten ist:

- A. 6 Wochen weiche Kost und Wiedervorstellung
- B. Dentale Schienung und intermaxilläre Ruhigstellung mit Hypomochlion
- C. Kopf-Kinn-Verband
- D. Operative Reposition und Osteosynthese
- E. Anpassung neuer Prothesen und ggf. Ausschleifen von Druckstellen

6. Welche Überlegung zur Osteosynthese der UK-Fraktur trifft nicht zu?

- A. Miniplatten werden aus Stabilitätsgründen grundsätzlich bikortikal verschraubt.
- B. Paramediane Unterkieferfrakturen werden mit 2 Osteosynthesplatten versorgt.
- C. Frakturen des Kieferwinkels werden mit einer Osteosyntheseplatte versorgt, die im Bereich der Linea obliqua positioniert wird.
- D. Resorbierbare Osteosyntheseplatten werden zur Versorgung von Unterkieferfrakturen nicht eingesetzt.
- E. Osteosyntheseplatten werden subperiostal direkt auf die Knochenoberfläche aufgebracht.

Diagnosis of the case

Unterkieferparamedianfraktur links, Collumfraktur links.

Diagnosis - ICD10

Chapter	ICD-10	Diagnosis	In picture	Comment
XIX. Verletzungen, Vergiftungen und bestimmte andere Folgen äußerer Ursachen	S02.60	Geschlossene Unterkieferfraktur	TBD	TBD
XIX. Verletzungen, Vergiftungen und bestimmte andere Folgen äußerer Ursachen	S02.63	Fraktur des Processus coronoideus mandibulae	TBD	TBD

Correct answers to the questions

1. (E), 2. (E), 3. (B), 4. (C), 5. (D), 6. (A),

Questions about the case with comments

- A. Interessanter Aspekt. Aber nicht zur Gesprächseröffnung geeignet.
 - B. Diese Frage ist irrelevant.
 - C. Relevanter Aspekt - insbesondere aufgrund des Hämatoms. Aber nicht zur Gesprächseröffnung geeignet.
 - D. Sie fragen nach einem Frakturzeichen. Auch dieser Aspekt ist sicher relevant. Allerdings handelt es sich hierbei um eine dichotome Frage, mit der man ein Anamnesegespräch nicht eröffnen sollte.
 - E. Mit dieser Frage zeigen Sie gezieltes Interesse und ermöglichen dem Patienten eine umfassende Schilderung der Ereignisse.
-
- A. Sehr gut: Sie interessieren sich für eine Amnesie, Symptom eines Schädelhirntraumas (SHT). Schauen Sie sich aber auch die anderen Antwortmöglichkeiten an.
 - B. Kopfschmerzen treten häufig bei Verletzungen des Gesichtsschädel auf. Schauen Sie sich aber auch die anderen Antwortmöglichkeiten an.
 - C. Schwindel, Ohrensausen etc. sind ebenfalls Symptome eines Schädelhirntraumas. Schauen Sie sich aber auch die anderen Antwortmöglichkeiten an.
 - D. Übelkeit und Erbrechen sind ebenfalls Zeichen eines Schädelhirntraumas. Schauen Sie sich aber auch die anderen Antwortmöglichkeiten an.
 - E. Die genannten Fragen zielen auf die Diagnose eines Schädelhirntraumas ab und sind allesamt relevant.

- A. Schauen Sie noch einmal genau hin!
 - B. Richtig! Röntgenbefund und klinischer Befund stimmen überein.
 - E. Schauen Sie noch einmal genau hin!
-
- A. PAR-Blutungen können auch nicht-traumatisch bedingt sein, z.B. bei Parodontalerkrankungen
 - B. Eine Prellung muss nicht mit einer Fraktur verbunden sein.
 - C. Die Stufe als Ausdruck der Dislokation der Frakturrenden wird von den Zähnen sehr sensibel wahrgenommen und vom Patienten zuverlässig berichtet.
 - D. Ein SHT muss nicht immer mit einer Fraktur verbunden sein.
 - E. Dafür gibt es auch viele nicht-traumatische Gründe.
-
- A. Dies allein wird zu keiner suffizienten Verknöcherung führen.
 - B. Eine dentale Schienung setzt eine Bezahnung voraus.
 - C. Dies allein wird zu keiner suffizienten Verknöcherung führen.
 - D. Die operative Darstellung, Reposition der Fragmente und schließlich die Stabilisierung mittels geeigneter Osteosyntheseplatten stellt die Versorgung der Wahl dar.
 - E. Dies allein wird zu keiner suffizienten Verknöcherung führen.
-
- A. Dies ist nicht erforderlich.
 - B. Dies ist aus biomechanischen Gründen geboten.
 - C. Dies ist aus biomechanischen Gründen geboten.
 - D. Die derzeitigen Werkstoffe sind nicht hinreichend stabil bzw. nicht reizlos resorbierbar.
 - E. Das Periost muss aus Stabilitätsgründen abgelöst werden, wodurch leider auch die Knochenperfusion gestört wird.
-