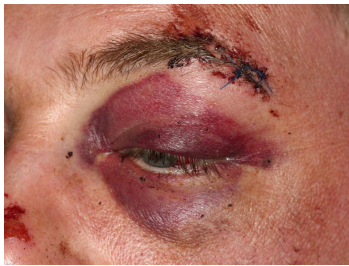

## Case description

Ein **36-jähriger Patient** wird in die Notaufnahme eines Krankenhauses gebracht. Er gibt an, ohne Helm mit seinem Roller gestürzt zu sein.

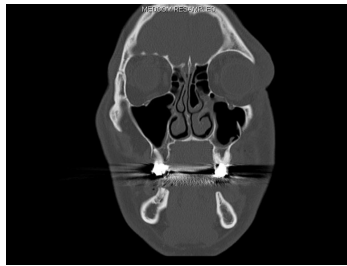Äußerlich sehen Sie multiple Schürfwunden und eine Platzwunde an der linken Augenbraue.

Imagery



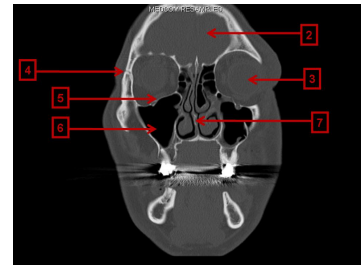
Makroskopie - Monokelhämatom

**ZMK-2010-SS-Fall-3-  
Woche-  
Monokelhaematom**



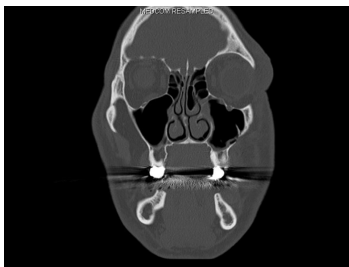Bildgebung - CT koronar präoperativ

**Image00001**



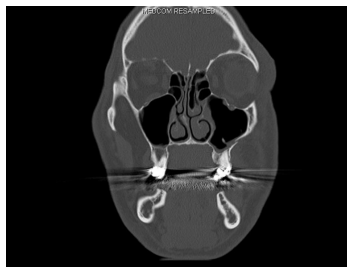
Bildgebung - CT koronar präoperativ nummeriert

**Image00002**



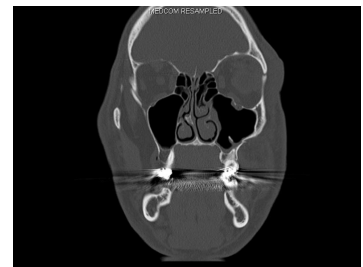
Bildgebung - CT koronar präoperativ

**Image00003**



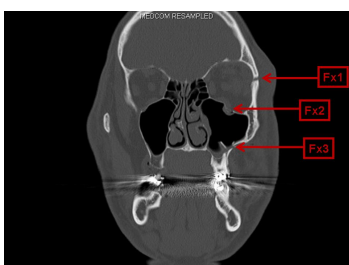
Bildgebung - CT koronar präoperativ

**Image00004**



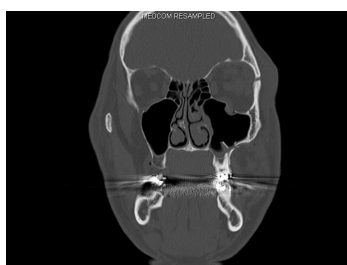
Bildgebung - CT koronar präoperativ

**Image00005**



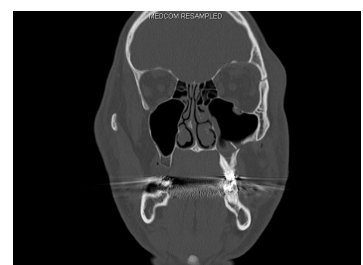
Bildgebung - CT koronar präoperativ nummeriert

**Image00006**



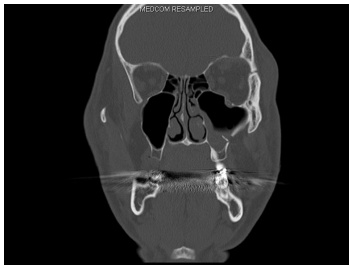
Bildgebung - CT koronar präoperativ

**Image00007**



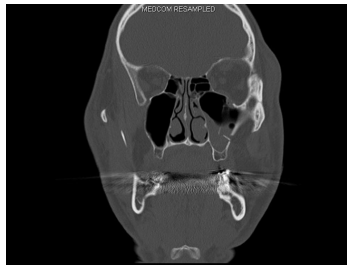
Bildgebung - CT koronar präoperativ

**Image00008**



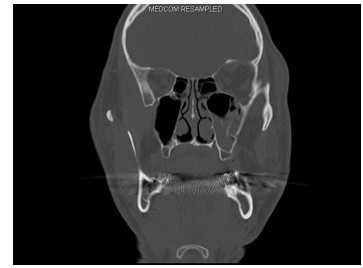
Bildgebung - CT koronar präoperativ

**Image00009**



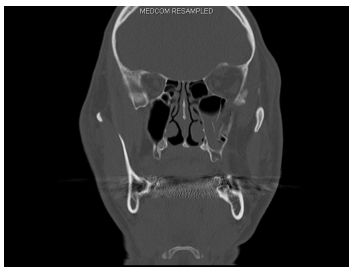
Bildgebung - CT koronar präoperativ

**Image00010**



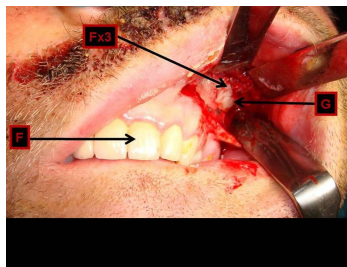
Bildgebung - CT koronar präoperativ

**Image00011**



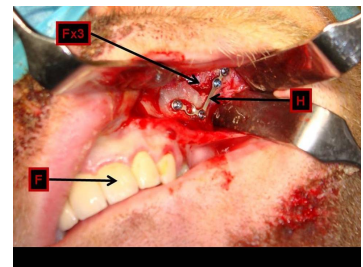
Bildgebung - CT koronar präoperativ

**Image00012**



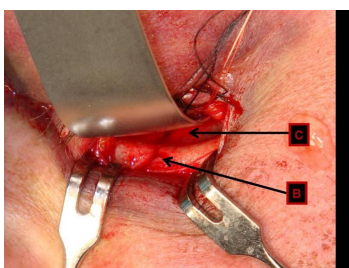
Makroskopie - Crista intraoperativ nummeriert

**ZMK-2010-SS-Fall-3-  
Woche-OP\_Crista\_1**



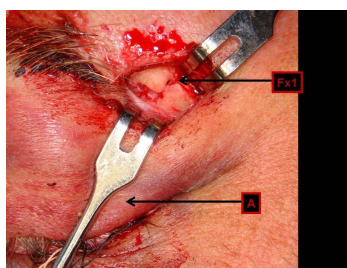
Makroskopie - Crista intraoperativ nummeriert

**ZMK-2010-SS-Fall-3-  
Woche-OP\_Crista\_2**



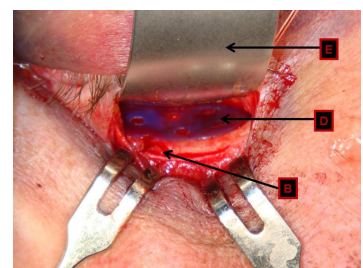
Makroskopie - infraorbital intraoperativ nummeriert

**ZMK-2010-SS-Fall-3-  
Woche-OP\_infraorbital(...)**



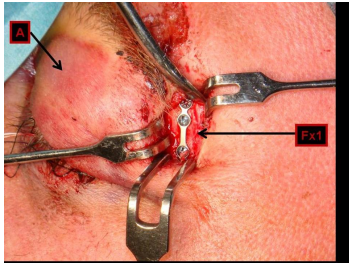
Makroskopie - Suture intraoperativ nummeriert

**ZMK-2010-SS-Fall-3-  
Woche-OP\_Sutur\_1**



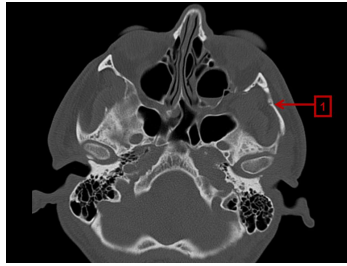
Makroskopie - infraorbital intraoperativ nummeriert

**ZMK-2010-SS-Fall-3-  
Woche-OP\_infraorbital(...)**



Makroskopie - Sutur intraoperativ nummeriert

**ZMK-2010-SS-Fall-3-  
Woche-OP\_Sutur\_2**



Bildgebung - CT axial nummeriert

**ZMK-2010-SS-Fall-3-  
Woche-CT-axial**

---

## Questions about the case

1. Welche klinische Untersuchung des Patienten ist sinnvoll?
  - A. Test der Beweglichkeit des Augapfels
  - B. Hörtest
  - C. Funktionstest des N. alveolaris inferior
  - D. Vitalitätstest Zahn 21
  - E. Ausmessen der maximalen Laterotrusion nach rechts
  
2. Welches Symptom würde im Rahmen einer Jochbeinfraktur am ehesten auftreten?
  - A. Zahnlockerung
  - B. Nasenbluten
  - C. Doppelbilder
  - D. Okklusionsstörungen
  - E. Taubheit der Unterlippe
  
3. Welches bildgebende Verfahren würden Sie bei dem Patienten zuerst durchführen lassen?
  - A. Clementschitsch-Aufnahme
  - B. OPAN
  - C. Nasennebenhöhlenaufnahme
  - D. CT des Mittelgesichtes
  - E. MRT des Mittelgesichtes

- 
4. Welche Zuordnung ist korrekt?
- A. 1 zeigt auf das linke Jochbein.
  - B. 2 zeigt auf Ethmoidalzellen.
  - C. 6 zeigt auf eine Mukozele der Kieferhöhle.
  - D. 4 zeigt auf die Sutura zygomatico-frontalis.
  - E. 5 zeigt auf die Augenhöhle mit Augapfel.
5. Eine Indikation zur sofortigen Operation bei einer Jochbeinfraktur liegt vor, wenn ...
- A. unstillbares Nasenbluten eintritt.
  - B. plötzlich einschießende Schmerzen infraorbital eintreten.
  - C. ein Hämatosinus vorliegt.
  - D. sich der Patient übergibt.
  - E. sich ein retrobulbäres Hämatom gebildet hat.
6. Die Therapie der Wahl bei einer isolierten Jochbeinfraktur ist:
- A. Reposition und Fixierung mit Drahtligaturen
  - B. Dentale Schienung und Reposition mit Osteosynthese
  - C. Navigierte Reposition und Rekonstruktion des Jochbeines mit einer PDS-Folie
  - D. Reposition und Osteosynthese mit Miniplatten
  - E. Reposition durch perkutanen Hakenzug

## Diagnosis of the case

Fraktur des linken Jochbeines und Orbitabodenfraktur (Blow-out-Fraktur) links, Jochbogenfraktur links.

## Diagnosis - ICD10

Chapter	ICD-10	Diagnosis	In picture	Comment
VII. Krankheiten des Auges und der Augenanhangsgebilde	H53.2	Binokulare Diplopie	TBD	TBD
XIX. Verletzungen, Vergiftungen und bestimmte andere Folgen äußerer Ursachen	S00.1	Augenbrauenprellung	TBD	TBD
XIX. Verletzungen, Vergiftungen und bestimmte andere Folgen äußerer Ursachen	S01.9	Große Weichteilverletzung des Kopfes	TBD	TBD
XIX. Verletzungen, Vergiftungen und bestimmte andere Folgen äußerer Ursachen	S02.3	Augenhöhlenbodenfraktur	TBD	TBD
XIX. Verletzungen, Vergiftungen und bestimmte andere Folgen äußerer Ursachen	S02.4	Backenknochenfraktur	TBD	TBD

## Correct answers to the questions

1. (A), 2. (C), 3. (C), 4. (D), 5. (E), 6. (D),

## Questions about the case with comments

- A. Bei einer Jochbeinfraktur kann auch eine Orbitabodenfraktur vorliegen, wodurch Augenmuskeln eingeklemmt werden können.
  
  - C. Diese Untersuchung wäre bei Unterkieferfrakturen relevant.
  
  - D. Die Vitalitätsprobe kann negativ sein. Dies kann durch eine Parästhesie des N. infraorbitalis durch die Jochbeinfraktur durchaus vorliegen. Für die primäre Versorgung des Patienten ist dies aber nicht entscheidend.
  
  - E. Diese Untersuchung steht nicht im Vordergrund.
- 
- A. Dies tritt eher selten zusammen mit einer Jochbeinfraktur auf.
  
  - B. Dies tritt eher selten zusammen mit einer Jochbeinfraktur auf.
  
  - C. Genau. Falls eine Beteiligung des Orbitabodens vorliegt, was häufig vorkommt.
  
  - D. Dies tritt eher selten zusammen mit einer Jochbeinfraktur auf. Hier müsste Le Fort 1 Ebene mitbetroffen sein. Außerdem kämen hierfür eine Alveolarfortsatz- oder Unterkieferfraktur oder ein Zahntrauma in Frage.
  
  - E. Dies tritt eher selten zusammen mit einer Jochbeinfraktur auf.

- A. Diese ist bei einem Verdacht auf eine Unterkieferfraktur indiziert.
- B. Hierfür wäre eine Unterkieferfraktur eine Indikation, um im Verlauf zusätzliche Frakturen auf Le Fort 1-Ebene oder des Alveolarfortsatzes auszuschließen.
- C. Diese Aufnahme reicht zunächst aus.
- D. Bei Verdacht auf Mitbeteiligung der Orbita wird nach der NNH zumeist ein CT des Mittelgesichtes durchgeführt.
- E. Knöchernen Strukturen sind im CT besser zu beurteilen.

- A. Sehen Sie sich bitte die Auflösung der Nummerierungen unter "Diagnosen" an.
- B. Sehen Sie sich bitte die Auflösung der Nummerierungen unter "Diagnosen" an.
- C. Sehen Sie sich bitte die Auflösung der Nummerierungen unter "Diagnosen" an.
- D. Richtig! Versuchen Sie nun die anderen Strukturen zu benennen und sehen Sie sich anschließend die Auflösung der Nummerierungen unter "Diagnosen" an.
- E. Sehen Sie sich bitte die Auflösung der Nummerierungen unter "Diagnosen" an.

- A. Unstillbares Nasenbluten kann eine rasche OP bedingen. Ist aber nicht typisch für eine Jochbeinfraktur.
- B. Ein ungewöhnliches Symptom, was eher mit einer Trigeminusneuralgie vergesellschaftet ist. Hier wäre eine suffiziente Schmerztherapie der Therapieansatz.
- C. Der liegt meistens durch einen Einriss der Kieferhöhlenschleimhaut und die Einblutung durch den Frakturmechanismus vor. Ein Hämatosinus baut sich jedoch von alleine mit der Zeit ab.
- D. Dies kann bei mangelnden Schutzreflexen zu einer Aspiration führen. Hier wären therapeutisch ggf. zu erwägen: Antibiose, Absaugen der Trachea, des Magens, Intubation.
- E. Genau. Hier hat man, um eine Schädigung des N. opticus und damit des Sehvermögens zu verhindern. Es sollte dringend und mindestens innerhalb von 6 Stunden eine Dekompressions-OP erfolgen.

- A. Eine Reposition sollte immer versucht werden. Drahtligaturen wurden früher benutzt, sind heute aber nicht Mittel der Wahl.
- B. Eine dentale Schienung ist bei einer isolierten Jochbeinfraktur nicht notwendig. Denken Sie an die Frakturlinien.
- C. Eine Navigation ist sehr aufwändig und in den meisten Fällen nicht notwendig. Eine Rekonstruktion mit einer PDS-Folie findet beim Orbitaboden statt (s. Bildmaterial operativ, Bild 4).
- E. Die alleinige Hakenzugreposition reicht nur in den wenigsten Fällen aus. Auch sollte auf eine Stabilisierung des Repositionsergebnisses mit Miniplatten (= Osteosynthese) nicht verzichtet werden. Bei einer isolierten Jochbogenfraktur reicht der Hakenzug meist aus!