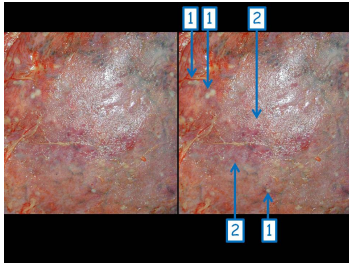


## Case description

**72-jähriger Mann.** Er hat nie geraucht und war auch immer für die Einführung eines Rauchverbotes. Im letzten Jahr hatte er immer wieder Husten. Das vor etwa 6 Monaten durchgeführte Thorax-Röntgen erbrachte keinen Tumorverdacht. Seit drei Wochen verspürt er Schmerzen beim Atmen, deren Intensität kontinuierlich zunimmt.

Sein Hausarzt stellt bei der Auskultation und Perkussion der Lungen einen beidseitigen, jedoch rechtsseitig stärker als linksseitig ausgeprägten Pleuraerguss fest.

## Imagery



Makroskopie - Organausschnitt  
nummeriert

**Fall-00266**

## Questions about the case

1. Welche Aussage zur Pleura ist nicht richtig?
  - A. Die bildgebende Grundregel lautet: Solange die Pleura nicht zu sehen ist, ist sie vermutlich gesund.
  - B. Die Pleura enthält zahlreiche Lymphgefäße.
  - C. Die intakten Mesothelzellen haben eine hohe fibrinolytische Aktivität.
  - D. Ein kardial bedingter Pleuraerguss führt in der Regel zu Pleuraverwachsungen.
  - E. Ein einseitiger Pleuraerguss erweckt den Verdacht auf eine Pleurakarzinose.
  
2. Welche Aussage zu einem tumorösen Pleuraerguss ist nicht richtig?
  - A. Es handelt sich um ein Exsudat.
  - B. Er tritt vorrangig einseitig auf.
  - C. Ein blutiger Pleuraerguss ist dringend tumorverdächtig.
  - D. Er führt zur Schrumpfung der Pleura visceralis.
  - E. Er führt selten zu atemabhängigen Schmerzen.
  
3. Welche klinisch relevante Fragestellung wird von dem Pathologen bei der Untersuchung eines durch Punktion erhaltenen Pleuraergusses beantwortet?
  - A. Welche Bakterien sind nachweisbar?
  - B. Liegt ein Transsudat oder ein Exsudat vor?
  - C. Liegt ein entzündlich bedingter Pleuraerguss vor?
  - D. Sind maligne Tumorzellen nachweisbar?
  - E. Liegt ein fibrinöser, ein eitriger oder ein tumoröser Pleuraerguss vor?

4. Mit Abkürzungen kann man beim Staatsexamen den besten 'expertenhaften' Eindruck erwecken! Was ist unter 'CUP' im medizinischen Sinne zu verstehen?
- A. Ein Pokal für die besten Diagnosen!
  - B. Der Pathologe erkennt die Tumorzelle nicht.
  - C. Der Pathologe erkennt zwar die Tumorzellen und weiß, aus welchem Organ sie stammen, kennt jedoch die Bildgebung nicht.
  - D. Der Pathologe erkennt zwar die Tumorzellen, weiß jedoch nicht aus welchem Organ sie stammen, obwohl klinisch bereits klar ist, in welchem Organ der Primärtumor sitzt.
  - E. Der Pathologe erkennt zwar die Tumorzellen und weiß jedoch nicht, aus welchem Organ sie stammen. Auch klinisch ist unklar, wo sich der Primärtumor befindet.

## Diagnosis of the case

Pleurakarzinose (Carcinosis pleurae) mit begleitender fibrinöser Pleuritis.

## Diagnosis - ICD10

Chapter	ICD-10	Diagnosis	In picture	Comment
II. Neubildungen	C38.4	Bösartige Neubildung der Pleura	TBD	TBD
XVIII. Symptome und abnorme klinische und Laborbefunde, die anderenorts nicht klassifiziert sind	R09.1	Adhäsive Pleuritis	TBD	TBD

## Correct answers to the questions

1. (D), 2. (E), 3. (D), 4. (E),

## Questions about the case with comments

D. Die Mesothelzellen bleiben bei der Entstehung eines Transsudates in der Regel intakt, so dass ihre erhaltene fibrinolytische Aktivität Verwachsungen verhindern kann.

E. CUP = cancer of unknown primary