

Case description

62-jährige weibliche Patientin. Die Patientin wurde notfallmäßig in die Gefäßchirurgie verlegt, nachdem bei ihr aufgrund diffuser Bauchschmerzen und hämodynamischer Instabilität ein gedecktrupturiertes Bauchortenaneurysma (BAA) diagnostiziert wurde. Dieses befindet sich knapp kaudal der Abgänge der Nierenarterien. Zur Behandlung soll eine operative Versorgung mittels Implantation einer PTFE-(Polytetrafluorethylen)-Prothese durchgeführt werden.

Postoperativ: Sedierung mit Propofol per Dauerinfusion, Intubation und Beatmung auf Intensivstation. Bei der Übergabe des Anästhesisten erfahren Sie, dass sich während der Operation der pulmonale Gasaustausch zeitweise „etwas eingeschränkt“ zeigte, die Hämodynamik jedoch unter moderater Katecholamin-Therapie (maximal 10 µg Noradrenalin/min p.c.) stets stabil gewesen sei. Aufgrund des Blutverlustes mussten intraoperativ 3l kristalloider Infusionslösung sowie zwei Erythrozytenkonzentrate substituiert werden. Aus chirurgischer Sicht sei die Operation problemlos verlaufen.

Bei Aufnahme ist die Patientin (Körpergröße: 170 cm, Körpergewicht: 96 kg) mit nur noch geringgradiger katecholaminerger Unterstützung (3 µg Noradrenalin/min p.c.), hämodynamisch stabil. Im Monitor-Elektrokardigramm erkennen Sie einen normofrequenten Sinusrhythmus. Aktuell wird sie mit folgenden Parametern im BIPAP/ASB-(*Biphasic Positive Airway Pressure/Assisted Spontaneous Breathing*)-Modus beatmet:

- PEEP (Positive End-Expiratory Pressure) 7 mbar
- P_{insp} (Inspiratorischer Beatmungsdruck) 21 mbar
- AF (Atemfrequenz) 17/min
- AMV (Atemminutenvolumen) 6,5 l/min
- F_{iO_2} (Fraktion des Sauerstoffs an der Inspirationsluft) 0,5

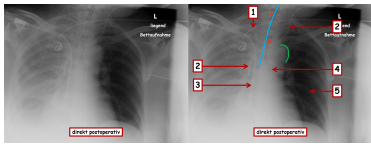
Liegende Gefäßkatheter:

- 3-lumiger zentraler Venen-Katheter (2x 18 Gauge, 1x 16 Gauge), linke Vena jugularis interna
- arterieller Katheter zur invasiven Druckmessung, rechte Arteria radialis
- Shaldon-Katheter (13 French), rechte Vena subclavia (Anlage bereits in externem Krankenhaus erfolgt)

Vorerkrankungen:

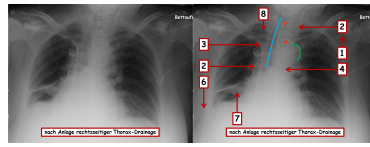
- arterielle Hypertonie
- hypertensive Kardiomyopathie
- Nicht-Insulin-pflichtiger Diabetes mellitus Typ II
- Nikotinabusus (40 pack years)
- Adipositas Grad II

Imagery



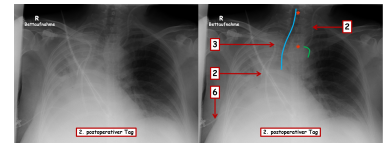
Bildgebung - Röntgen-Thorax bei Aufnahme auf Intensivstation

Ro1_2013111922



Bildgebung - Röntgen-Thorax nach Thorax-Drainagen-Anlage

Ro2



Bildgebung - Röntgen-Thorax 2. postoperativer Tag

Ro3

Questions about the case

1. Sehen Sie sich die Röntgen-Aufnahme des Thorax bei Aufnahme auf der Intensivstation an. Welche Maßnahme/Schlussfolgerung ist hieraus nicht abzuleiten?
 - A. Der Endotrachealtubus sollte wenige Zentimeter zurückgezogen werden.
 - B. Die Position des 3-lumigen zentralen Venenkatheters (ZVK) kann belassen werden.
 - C. Linksseitig sollte ein Pneumothorax mittels Thoraxdrainage entlastet werden.
 - D. Rechtsseitig sollte sonografisch geprüft werden, ob ein punktionswürdiger Pleuraerguss vorliegt.
 - E. Die Magensonde kann in Ihrer Position belassen werden.
2. 6 zeigt auf die Thorax-Drainage. Worauf zeigt Nummer 7 am ehesten?
 - A. Rest-Erguss im Spalt zwischen Ober- und Mittellappen
 - B. Mantel-Pneumothorax ventral des Unterlappens
 - C. Kompressionsatelektase
 - D. Atypische Pneumonie
 - E. Hämatom nach Anlage der Thorax-Drainage
3. Aufgrund welchen Befundes besteht in dieser Situation am wenigsten wahrscheinlich weiterer Handlungsbedarf?
 - A. Pulsloser, leicht schmerzhafter linker Fuß
 - B. Ansteigendes Serum-Kreatinin (2,3 mg/dl, präoperativer Vorwert: 0,9 mg/dl)
 - C. Fehlende Darmgeräusche in allen Quadranten
 - D. Urinausscheidung 80 ml/h
 - E. Kohlenstoffdioxid-Partialdruck (pCO₂) in der arteriellen Blutgasanalyse (BGA) 77 mmHg bei einem pH-Wert von 7,29

-
4. Sie lassen daraufhin eine Kontroll-Röntgenaufnahme des Thorax erstellen. Sehen Sie sich diese Aufnahme ('2. postoperativer Tag') an. Welche Diagnose liegt am wahrscheinlichsten vor?
- A. Linksseitiger Spannungspneumothorax
 - B. Total-Atelektase der rechten Lunge
 - C. Rechtsseitiger Hämatothorax
 - D. Bronchopneumonie der rechten Lunge
 - E. Lobärpneumonie des rechten Unterlappens
5. Welche Therapiemaßnahme führen Sie aufgrund des Röntgen-Befundes durch?
- A. Erneute Nicht-invasive-Ventilationstherapie
 - B. Anlage einer rechtsseitigen Thorax-Drainage größeren Lumens
 - C. Invasive Beatmung mit verschärften Parametern (Pinsp 30 mbar, AF 20/min, PEEP 10 mbar) nach Re-Intubation
 - D. Invasive Beatmung mit verschärften Parametern (Pinsp 30 mbar, AF 20/min, PEEP 10 mbar) nach Punktionstracheotomie
 - E. Bronchoskopie

Diagnosis of the case

Operative Versorgung eines gedeckt-rupturierten Bauchortenaneurysmas knapp kaudal der Nierenarterienabgänge mittels PTFE-(Polytetrafluorethylen)-Prothesenimplantation und anschließender Intensivbehandlung.

Im Verlauf:

- Rechtsseitiger punktionswürdiger und die Atmung einschränkender Pleuraerguss (mutmaßlich bereits präoperativ bestehend) mit Kompressionsatelektase des Mittellappens.
- Total-Atelektase der rechten Lunge (möglicherweise auch auf dem Boden der Kompressionsatelektase) vorrangig verursacht durch Verhalt zähen Trachealsekrets nach langjährigem Zigarettenkonsum und perioperativer Schwäche dies abzuhusten.
- Sekretmobilisation durch Bronchoskopie.

Diagnosis - ICD10

Chapter	ICD-10	Diagnosis	In picture	Comment
IX. Krankheiten des Kreislaufsystems	I71.3	Gedeckt perforiertes Bauchortenaneurysma	TBD	TBD
X. Krankheiten des Atmungssystems	J90	Abgekapselte Flüssigkeit in der Lunge	TBD	TBD
X. Krankheiten des Atmungssystems	J98.1	Atelektase	TBD	TBD

Correct answers to the questions

1. (C), 2. (C), 3. (D), 4. (B), 5. (E),

Questions about the case with comments

- A. Die blaue Linie zeigt ihnen die Längsachse der Trachea. Innerhalb der Trachea ist eine langgestreckte, linienförmige Transparenzminderung zu erkennen, die der Markierung des Endotrachealtubus entspricht. Die Spitze dieses Endotrachealtubus ist nur knapp kranial der Carina tracheae positioniert. Dieser könnte, bspw. beim Umlagern des Patienten, tiefer und dann typischerweise in den rechten Hauptbronchus rutschen. Dies würde eine alleinige Belüftung der rechten Lunge und damit auch eine schlechtere Oxygenierung des Blutes zur Folge haben (Funktioneller intrapulmonaler Shunt!).
- B. Die Spitze des über die linke Vena jugularis interna platzierten ZVK (Nummer 2) endet am Eingang des rechten Vorhofs in der Vena cava superior und liegt damit korrekt. Die Spitze des über die rechte Vena subclavia platzierten Shaldon-Katheters endet am Eingang des rechten Vorhofs in der Vena cava inferior und sollte bis in die Position der ZVK-Spitze zurückgezogen werden.
- C. Linksseitig ist kein Pneumothorax zu sehen. Die Gefäßzeichnung der Lungen reicht hier überall vom Hilus bis an die Thoraxwand heran. Mit Hilfe welcher einfachen und auf einer Intensivstation meist schnell verfügbaren Diagnostik können Sie einen Pneumothorax ausschließen?
- D. Der rechte Hemithorax ist nahezu komplett verdichtet. Differentialdiagnostisch kommt ein Pleuraerguss in Frage, der sonografisch abgeklärt und gegebenenfalls mittels kleinlumiger Thoraxdrainage entlastet werden kann. Beachten Sie, dass es sich um eine Betaufnahme (Rückenlage der Patientin!) handelt, und bedenken Sie, wie sich ein Pleuraerguss dementsprechend verteilt.
- E. Die Magensonde (Nummer 4) verläuft innerhalb des Mediastinalschattens tendenziell nach links in Richtung des Mageneingangs und ist mindestens bis in Herzhöhe nachzuverfolgen. Eine intratracheale Lage ist somit ausgeschlossen.

- A. Verbleibender Pleuraerguss würde sich im Randwinkel sammeln und wäre unscharf begrenzt.
- B. Ein Pneumothorax verursacht in dessen Position eine Aufhellung des Röntgenbildes. Nummer 7 zeigt auf einen Transparenz-geminderten Bereich. Darüber hinaus würde ein ventraler Mantel-Pneumothorax in einer anterior-posterioren Röntgen-Aufnahme des Thorax kaum zu sehen sein.
- C. Der Pleuraerguss steht in keinem direkten Zusammenhang mit dem gedeckt-perforierten Bauchortenaneurysma, sondern bestand mutmaßlich über längere Zeit bereits präoperativ und hat durch Kompression des Lungengewebes Atelektasen, nicht belüftete Lungenareale, hervorgerufen. Möglicherweise lagen diese Umstände auch dem schon intraoperativ eingeschränkten pulmonalen Gasaustausch zugrunde.
- D. Eine atypische Pneumonie zeigt im Röntgenbild ein interstitielles Muster der Verdichtungen, die meist retikulär-streifig und feinfleckig sind.
- E. Ein Hämatom erscheint hinsichtlich des serösen Ergusses, der über die Thorax-Drainage entlastet wurde, unwahrscheinlich. Er würde sich außerdem im Randwinkel sammeln und unscharf begrenzt sein.

- A. Bei Operationen an der Bauchorta sollten regelmäßig die Fußpulse beidseits kontrolliert (Palpation oder Doppler-Messung) werden, um bspw. eine Verlegung der Arteria iliaca im Bereich des Operationsgebietes, bspw. durch ein Hämatom, frühzeitig zu erkennen.
- B. Ein derartiger Anstieg des Serum-Kreatinin-Wertes (um das 2,5-fache! Normwert um 1,0 mg/dl) sollte Sie hinsichtlich der Nierenfunktion aufmerksam werden lassen. Unabhängig von einer möglichen Verlegung der Nierenarterien bei dieser Patientin, bspw. durch ein Hämatom, wird bei allen Patienten einer Intensivstation die Nierenfunktion kontinuierlich dokumentiert und kontrolliert (Flüssigkeitsbilanzierung und Kontrolle der Urinausscheidung, Serum-Harnstoffwert, Serum-Kreatininwert u.a.).
- C. Eine Verlegung der Darm-versorgenden Arterien, bspw. durch ein Hämatom, kann einen paralytischen Ileus hervorrufen. Unabhängig hiervon wird bei allen Patienten einer Intensivstation die Darmfunktion (Auskultation und Palpation des Abdomens, oraler Kostaufbau, Stuhlgang u.a.) kontinuierlich kontrolliert.
- D. Die Urinausscheidung pro Stunde sollte 0,5 ml/kg-Körpergewicht in der Minute nicht unterschreiten. Eine Rate von 80 ml/h liegt bei dieser Patientin daher völlig im Normbereich.
- E. Der pCO₂-Wert ist mit 77 mmHg deutlich über die Norm (35 - 45 mmHg) erhöht. Zudem kann die Patientin ihre respiratorische Insuffizienz nicht mehr (metabolisch) kompensieren, so dass durch das erhöhte CO₂ im Blut bereits der pH-Wert (7,29) in einen deutlich azidotischen Bereich verändert ist.

- A. Im linken Hemithorax sind beinahe überall bis an die laterale Thoraxwand heran Gefäßzeichnungen der Lunge zu erkennen, so dass hier mindestens ein großer Pneumothorax ausgeschlossen werden kann. Ein Spannungspneumothorax würde außerdem durch rasche und zunehmende Abscherung der großen Venen eine akute Kreislaufinstabilität hervorrufen.
- B. Zusammen mit den Untersuchungsbefunden lassen die komplette Verdichtung des rechten Hemithorax, die erhöhte Transparenz der linken Lunge und die eindrückliche Trachealverschiebung nach rechts (blaue Linie) die Diagnose einer Total-Atelektase der rechten Lunge zu. Wahrscheinlich durch den bronchialen Verhalt des zähen und auch durch Inhalationstherapie nicht mobilisierbaren Trachealsekrets (Denken Sie an die Raucheranamnese der Patientin!) konnte schließlich zunächst die gesamte rechte Lunge nicht mehr belüftet werden (Verdichtung des rechten Hemithorax). Infolge der Nicht-invasive-Ventilationstherapie mittels CPAP-Maske wurde die linke Lunge zunehmend deutlich überbläht (erhöhte Transparenz des linken Hemithorax), so dass dies schließlich sogar zur Verdrängung des Mediastinums nach rechts in Richtung der nicht mehr belüfteten Lunge geführt hat (Trachealverschiebung aus der Mittellinie heraus nach rechts = blaue Linie; beachten Sie auch Lage und Form der Venenkatheter unter Berücksichtigung, dass die Vena cava superior das Mediastinums rechtsseitig begrenzt!).
- C. Es besteht kein Anhalt für eine neu aufgetretene rechtsseitige, intrathorakale Blutung. Häodynamik und Hämoglobin-Wert sind im Hinblick auf die Operation nicht besorgniserregend. Mit einer rechtsseitigen intrathorakalen Blutung ließe sich außerdem die Verschiebung des Mediastinums nach rechts nicht erklären.
- D. Eine Pneumonie würde keine Trachealverschiebung verursachen. Darüber hinaus ergeben sich durch die gemessenen Infektionsparameter keine Hinweise auf einen Infekt.
- E. Eine Pneumonie würde keine Trachealverschiebung verursachen. Darüber hinaus ergeben sich durch die gemessenen Infektionsparameter keine Hinweise auf einen Infekt.

-
- A. Dies würde die Ursache (zähes Trachealsekret und Total-Atelektase) nicht beseitigen, sondern zu einer weiteren Überblähung der linken Lunge führen!
 - B. Es besteht kein Verdacht auf einen die Atmung einschränkenden rechtsseitigen Pleuraerguss oder Hämatothorax!
 - C. Dies würde die Ursache (zähes Trachealsekret und Total-Atelektase) nicht beseitigen und zu einer weiteren Überblähung der linken Lunge führen!
 - D. Hierfür besteht keinerlei Anlass!
 - E. Mit Hilfe der Bronchoskopie können Sie das Trachealsekret mobilisieren bzw. absaugen, und atelektatische Lungenareale eröffnen. Das hierbei gewonnene Sekretmaterial sollte mikrobiologisch untersucht werden, damit im Falle eines Anstiegs der Entzündungsparameter und dem klinischen Verdacht auf eine Pneumonie frühzeitig eine gezielte Antibiotika-Therapie auf der Basis dieser mikrobiologischen Untersuchung eingeleitet werden kann.