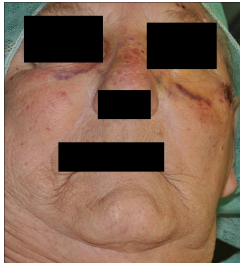

Case description

Zu Ihnen in den Notdienst kommt ein **81-jähriger Mann**, der angibt gestürzt zu sein.

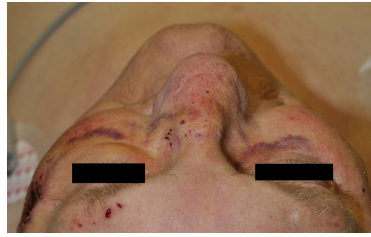Ihnen fällt auf, dass er die Augenlider des linken Auges nicht mehr aktiv öffnen kann. Weiterhin zeigen sich ein ausgeprägtes Monokelhämatom und eine starke Epistaxis.

Imagery



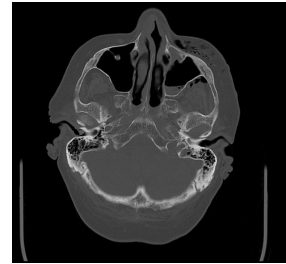
Makroskopie - präoperativ

**Makroskopie 1
präoperativ**



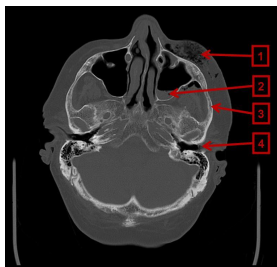
Makroskopie - präoperativ

**Makroskopie 2
präoperativ**



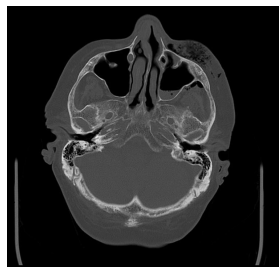Bildgebung - CT axial präoperativ

**Bildgebung präoperativ -
Computertomogr(...)**



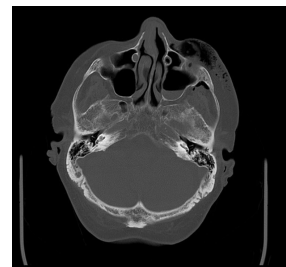Bildgebung - CT axial präoperativ

**Bildgebung präoperativ -
Computertomogr(...)**



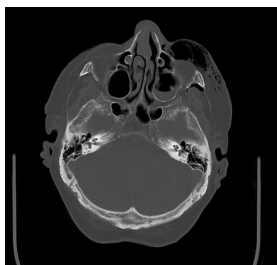Bildgebung - CT axial präoperativ

**Bildgebung präoperativ -
Computertomogr(...)**



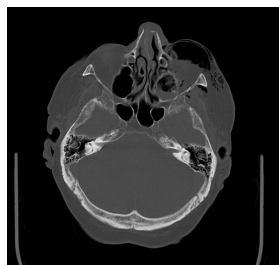Bildgebung - CT axial präoperativ

**Bildgebung präoperativ -
Computertomogr(...)**



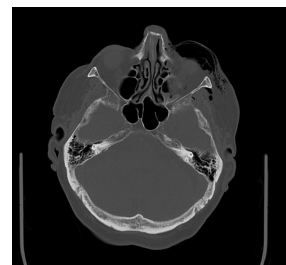Bildgebung - CT axial präoperativ

**Bildgebung präoperativ -
Computertomogr(...)**



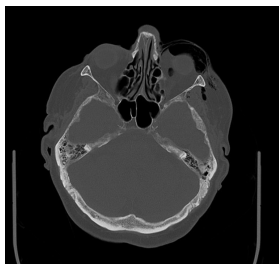Bildgebung - CT axial präoperativ

**Bildgebung präoperativ -
Computertomogr(...)**



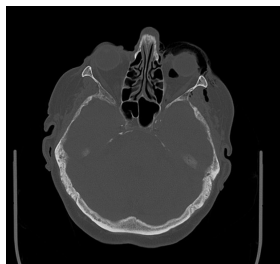Bildgebung - CT axial präoperativ

**Bildgebung präoperativ -
Computertomogr(...)**



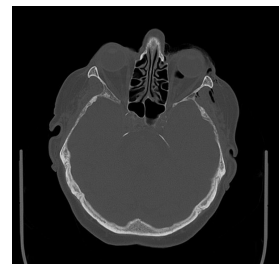Bildgebung - CT axial präoperativ

Bildgebung präoperativ - Computertomogr(...)



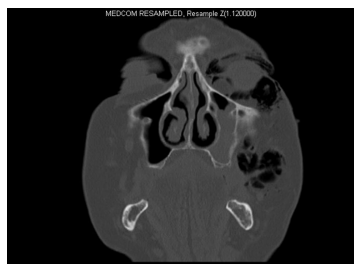Bildgebung - CT axial präoperativ

Bildgebung präoperativ - Computertomogr(...)



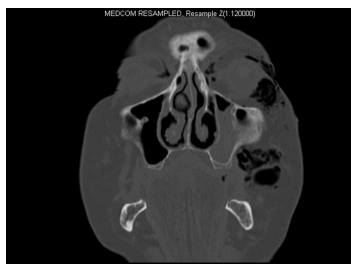Bildgebung - CT axial präoperativ

Bildgebung präoperativ - Computertomogr(...)



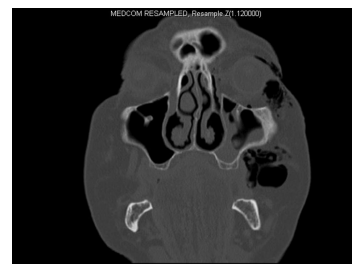
Bildgebung - CT koronar präoperativ

Bildgebung präoperativ - Computertomogr(...)



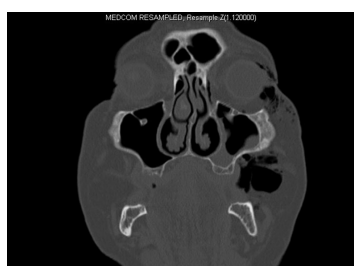
Bildgebung - CT koronar präoperativ

Bildgebung präoperativ - Computertomogr(...)



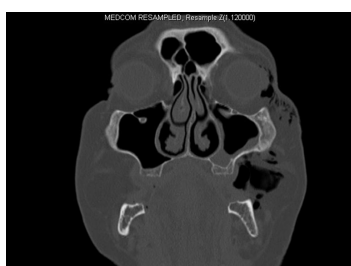
Bildgebung - CT koronar präoperativ

Bildgebung präoperativ - Computertomogr(...)



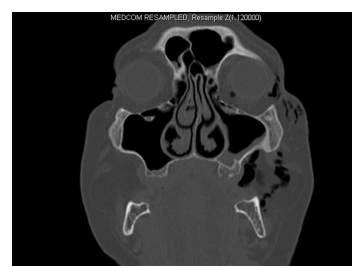
Bildgebung - CT koronar präoperativ

Bildgebung präoperativ - Computertomogr(...)



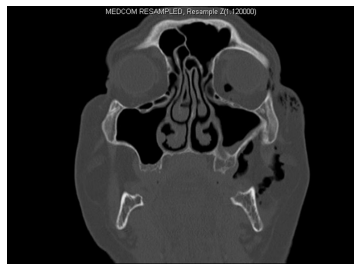Bildgebung - CT koronar präoperativ

Bildgebung präoperativ - Computertomogr(...)



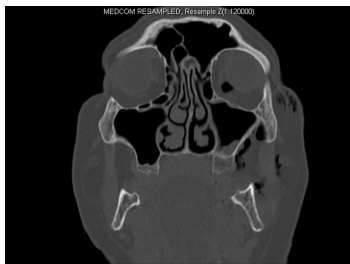Bildgebung - CT koronar präoperativ

xBildgebung präoperativ - Computertomogr(...)



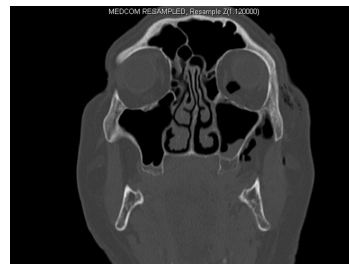Bildgebung - CT koronar präoperativ

Bildgebung präoperativ - Computertomogr(...)



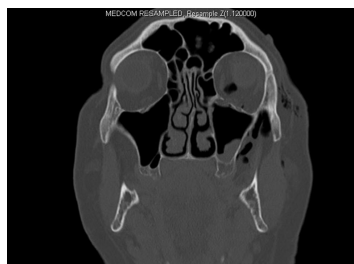
Bildgebung - CT koronar präoperativ

Bildgebung präoperativ - Computertomogr(...)



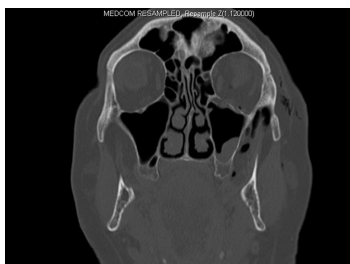Bildgebung - CT koronar präoperativ

Bildgebung präoperativ - Computertomogr(...)



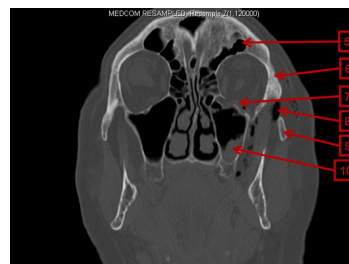
Bildgebung - CT koronar präoperativ

Bildgebung präoperativ - Computertomogr(...)



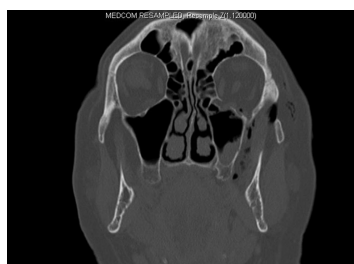Bildgebung - CT koronar präoperativ

Bildgebung präoperativ - Computertomogr(...)



Bildgebung - CT koronar präoperativ

Bildgebung präoperativ - Computertomogr(...)



Bildgebung - CT koronar präoperativ

Bildgebung präoperativ - Computertomogr(...)

Analyse	Referenz	Einheit	27.5.10	26.5.10	25.5.10	24.5.10	23.5.10
Funktionstest							
P-Kreatinin	0.72-1.18	mg/dl		0.91			0.83
Blutbild							
F-TFZ (Eukä)	70-130	%	67*	54*	44*	39*	33*
F-TFZ (NR)			1.1	1.3	1.5	1.7	2.0
P-aPTT	26-37	sec		38*	36	28	34
P-Fibrinolyse (F)	15.0-22.0	sec		16.7		17.4	17.4
F-Fibrinogen	170-400	mg/dl		377*		440*	525*
Hämologie							
B-Hämoglobin (Hb)	11.5-17.5	g/dl					13.2*
B-Hämokrit (Hk)	39-51	%					38.2
B-Erythrozyten	4.4-5.9	x 10 ⁶ /µl					4.26*
B-MCV	81-95	fl					92
B-MCH	26.0-32.0	pg					31.0
B-MCHC	32.0-36.0	g/dl					33.6
B-Thrombozyten	150-350	x 10 ³ /µl					202
B-Leukozyten	4.0-11.0	x 10 ³ /µl					10.1

Labor

Labor

Questions about the case

1. Was möchten Sie durch die Anamnesefragen für Ihren dringlichsten Therapieschritt zuallererst erfahren?
 - A. Ob der Patient Okklusionstörungen hat.
 - B. Ob der Patient an Demenz leidet.
 - C. Ob der Patient Medikamente zur Blutverdünnung nimmt.
 - D. Ob der Patient gegen Tetanus geimpft ist.
 - E. Ob der Patient Doppelbilder bemerkt hat.

2. Welche Strukturen sind auf dem CT zu erkennen?
 - A. 1 ist ein Fremdkörper in der linke Wange.
 - B. 4 ist eine Fraktur des Felsenbeines.
 - C. 10 ist eine Mukozele.
 - D. 8 ist ein Weichteilemphysem.
 - E. 9 gehört zum Os temporale.

3. Tatsächlich wurde präoperativ das Phenprocoumon abgesetzt und eine Vollheparinisierung durchgeführt. Können Sie sich dieses Vorgehen erklären?
 - A. Der Patient hat das Phenprocoumon nicht mehr vertragen.
 - B. Für die Reposition der Orbitabodenfraktur ist eine Minimierung des Blutungsrisikos zu empfehlen.
 - C. Bei einer Vollheparinisierung kann bei starken Blutungen sehr schwer antagonisiert werden.
 - D. Phenprocoumon kann berechnend mit Kontraktion antagonisiert werden.
 - E. Da eine Transfusion notwendig wurde, musste Heparin systemisch verabreicht werden.

4. Welche Therapie ist Mittel der Wahl bei einer Orbitabodenfraktur?

- A. Reposition und Osteosynthese mit einem Titanmesh
- B. Reposition und Osteosynthese mit 2 X-Platten 1,5 Titan am Orbitarand
- C. Alleinige Reposition
- D. Reposition und Rekonstruktion mit PDS-Folie und zeitgleiche Schieloperation wegen der Doppelbilder
- E. Reposition und Rekonstruktion mit einer PDS-Folie

Diagnosis of the case

Orbitabodenfraktur links mit ausgeprägtem Weichteilemphysem, Nasenbeinfraktur.

Diagnosis - ICD10

Chapter	ICD-10	Diagnosis	In picture	Comment
VII. Krankheiten des Auges und der Augenanhangsgebilde	H02.8	Alter Lidfremdkörper	TBD	TBD
XIX. Verletzungen, Vergiftungen und bestimmte andere Folgen äußerer Ursachen	S02.2	Geschlossene Nasenbeinfraktur	TBD	TBD
XIX. Verletzungen, Vergiftungen und bestimmte andere Folgen äußerer Ursachen	S02.3	Augenhöhlenbodenfraktur	TBD	TBD
XIX. Verletzungen, Vergiftungen und bestimmte andere Folgen äußerer Ursachen	T79.7	Traumatisches Augenlidemphysem	TBD	TBD

Correct answers to the questions

1. (C), 2. (D), 3. (B), 4. (E),

Questions about the case with comments

1. Denken Sie zunächst an das Dringlichste!

- A. Dies ist durchaus wichtig, spielt anfangs allerdings eine untergeordnete Rolle.
- B. Dies ist durchaus wichtig, spielt anfangs allerdings eine untergeordnete Rolle.
- C. Er hat starkes Nasenbluten, um das Sie sich zuerst kümmern sollten. In diesem Zusammenhang ist eine Gerinnungsanamnese von großem Interesse.
- D. Dies ist durchaus wichtig, spielt anfangs allerdings eine untergeordnete Rolle.
- E. Dies ist durchaus wichtig, spielt anfangs allerdings eine untergeordnete Rolle.

- A. Ein Fremdkörper stellt sich meist als Verschattung dar.
- B. Die Lage wäre richtig, allerdings ist dies der äußere Gehörgang. Eine Fraktur ist nicht darstellbar.
- C. Eine Mukozele würde sich rundlicher darstellen. Das CT ist im Liegen angefertigt, deswegen gibt es keinen eindeutigen Flüssigkeitsspiegel. Was könnte 10 sein, wenn es sich hier um eine Flüssigkeit handelt?
- D. Sehen Sie sich die enge Beziehung der Weichgewebe zu lufthaltigen Räumen (Kieferhöhle und Nase) noch einmal genau im CT an. Beim Schnäuzen wird durch den Druck Luft in das Gewebe und die Orbita gepresst.
- E. 9 ist lediglich mit diesem verbunden.

-
- A. Eine Unverträglichkeit gegen Phenprocoumon kommt selten vor und wäre bei dem Patienten schon eher aufgetreten.
 - B. Dies wäre wegen der Gefahr eines retrobulbären Hämatoms (Gefahr der Erblindung!) zu empfehlen.
 - C. Unfraktioniertes Heparin hat eine Halbwertszeit von ca. 30 min und kann mit Protamin gut antagonisiert werden. Deswegen werden Patienten, die unter einer Therapie mit Phenprocoumon stehen, präoperativ vollheparinisiert (Ausnahme Zahnextraktion).
 - D. Phenprocoumon ist ein Vitamin-K-Antagonist und kann mit Phytomenadion (= Vitamin K, Konakion®) antagonisiert werden - jedoch nicht berechnend.
 - E. Für eine Bluttransfusion ist keine Vollheparinisierung notwendig. Ein Hb-Wert von 13,2 mg/dl ist nur leicht erniedrigt und nicht transfusionsbedürftig.
-
- A. Ein Titanmesh würde bei ausgedehnten Orbitabodenfrakturen zum Einsatz kommen.
 - B. Das 1,5er System ist für den Orbitaboden meist zu groß.
 - C. Dies kann in seltenen Fällen ausreichend sei.
 - D. Eine Schieloperation wäre eher sekundär anzustreben, falls die Frakturversorgung nicht erfolgreich verläuft und der Patient weiterhin schielt.
 - E. Eine PDS-Folie ist zur Unterstützung des Orbitabodens meistens ausreichend.