

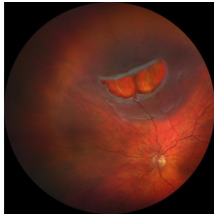Case description

Eine **58-jährige Patientin** stellt sich an einem warmen Sommertag in Ihrer augenärztlichen Praxis vor und berichtet über einen Schatten, den sie seit einem Tag vor dem linken Auge wahrnehme und der langsam größer werde. Sie berichtet zudem über die Wahrnehmung von hellen Lichtern wie Blitze, die vor einer Woche plötzlich begonnen hätten. Sie habe ausreichend getrunken.

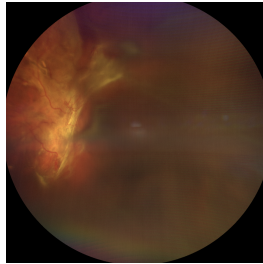
Zudem habe sie kleine dunkle und bewegliche Punkte wahrgenommen, die sich aber wieder etwas aufgeklärt hätten. Schmerzen habe sie keine.

Die Patientin ist kurzsichtig, die Brillenstärke beträgt -7,0 Dioptrie.

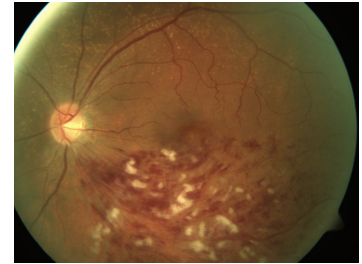
Imagery



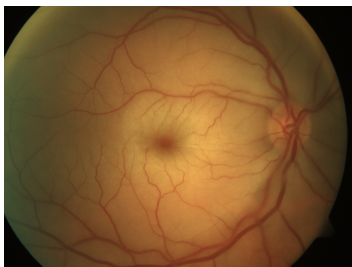Schatten trotz Sonne



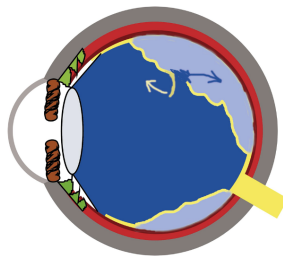
Glaskörperblutung




Venenastverschluss



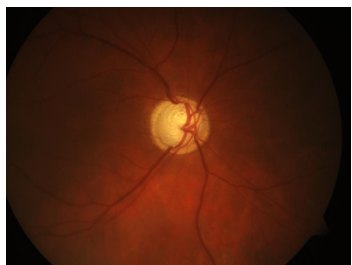
Zentralarterienverschluss



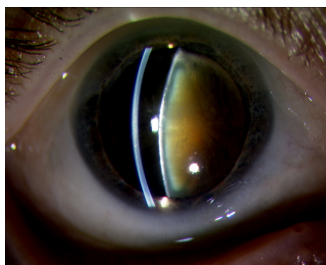
Skizze Ablatio



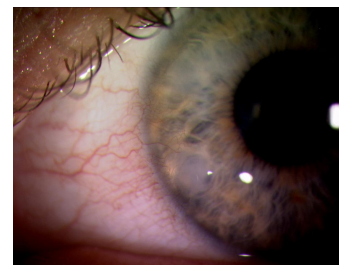GK-Trübungen an der Spaltlampe



Glaukompapille



Katarakt



Salzmann Knoten

Questions about the case

1. Welche diagnostischen Maßnahmen veranlassen Sie?
 - A. Röntgen-Aufnahme des Schädels mit Hauptaugenmerk auf die Orbita
 - B. Funduskopie in Mydriasis
 - C. Blutdruckmessung
 - D. Computertomografie (CT) mit Hauptaugenmerk auf die Orbita
 - E. Magnet-Resonanz-Tomografie (MRT) mit Hauptaugenmerk auf die Orbita

2. Aufgrund der Anamnese und der Fundoskopie ist die folgende Diagnose am wahrscheinlichsten
 - A. Rissbedingte Netzhautablösung
 - B. Frischer Zentralarterienverschluss
 - C. Frischer Venenastverschluss
 - D. Neuritis nervi optici
 - E. Glaskörperblutung bei Diabetes

3. Welches ist der wahrscheinlichste Risikofaktor für eine rissbedingte Netzhautablösung (rhegmatogene Ablatio retinae)?
 - A. Glaskörpertrübungen
 - B. Hornhautdegeneration
 - C. Linsentrübung
 - D. Glaukom
 - E. Hohe Myopie

4. Welche Aussage zu den Therapiemöglichkeiten der Ablatio retinae trifft zu?

- A. Eine rhegmatogene Netzhautablösung muss nicht behandelt werden. Die Spontanheilungsrate ist sehr gut.
- B. Die Patienten müssen nicht operiert werden, eine Lagerung des Kopfes ist in der Regel ausreichend.
- C. Für die Operation muss das Auge kurzfristig herausgenommen werden.
- D. In der Regel kann man mit der Operation einige Wochen warten
- E. Bei einer Operation kommen grundsätzlich Laser und Vereisung, Glaskörperausschneidung und eindellende Verfahren zur Anwendung.

Diagnosis of the case

Rhegmatogene Ablatio retinae.

Diagnosis - ICD10

Chapter	ICD-10	Diagnosis	In picture	Comment
VII. Krankheiten des Auges und der Augenanhangsgebilde	H33.0	Ablatio retinae mit Foramen retinae	TBD	TBD
VII. Krankheiten des Auges und der Augenanhangsgebilde	H33.4	Ablatio retinae durch Zug	TBD	TBD

Correct answers to the questions

1. (B), 2. (A), 3. (E), 4. (E),

Questions about the case with comments

- A. Da es eine rein okuläre Erkrankung ist, ist die Diagnostik der Orbita nicht erforderlich.
- C. Obwohl Blutdruckschwankungen die Sehleistung beeinflussen können, deutet die Fallbeschreibung nicht auf eine hypertensive Retinopathie hin.
- D. Da es eine rein okuläre Erkrankung ist, ist die Diagnostik der Orbita nicht erforderlich.
- E. Da es eine rein okuläre Erkrankung ist, ist die Diagnostik der Orbita nicht erforderlich.

- B. Ein Zentralarterienverschluss führt zu einem schweren und plötzlichen schmerzlosen Visusverlust mit deutlichem und anhaltenden Gesichtsfeldausfall. Eine Besserung ist kaum zu erwarten. Auf dem Bild ist das zentrale Netzhautödem mit dem typischen kirschroten Fleck sichtbar.
- C. Ein Venenastverschluss mit Makulabeteiligung führt zu einer über Tage zunehmenden schmerzlosen Sehverschlechterung ohne schnelle Besserungstendenz. Das betroffene Areal ändert sich nicht. Auf dem Bild ist ein Venenastverschluss am linken Auge im Bereich der unteren Temporalvene sichtbar. Streifige Blutungen und Cotton-Wool Herde sind Zeichen eines frischen Verschlusses.
- D. Eine Neuritis nervi optici führt klassischerweise zu einem Zentralskotom mit Visusabfall und Bewegungsschmerzen. Der Augenhintergrund ist in der Regel unauffällig. Eine spontane Besserung über Tage bis Wochen ist wahrscheinlich.
- E. Eine Glaskörperblutung führt zu einer akuten Sehverschlechterung und zu einem beweglichen Schatten, der sich bei Augenbewegung verändert. Blitzen werden als Prodromi nicht berichtet. Auf dem Bild ist eine Glaskörperblutung am linken Auge temporal sichtbar, zentral sind Papillenproliferationen als weißliche Fahnen zu sehen.

- A. Glaskörpertrübungen sind harmlose degenerative Veränderungen des Glaskörpergrundgerüsts und werden als Mouches volantes bezeichnet.
- B. Degenerative Hornhauterkrankungen sind nicht mit einer Netzhautablösung assoziiert. Im Bild sind umschriebene degenerative Ablagerungen, die sog. Salzmann-Knoten dargestellt.
- C. Eine Linsentrübung ist nicht mit einer Netzhautablösung assoziiert. Falls die Katarakt operiert wurde, steigt das Ablationsrisiko an. Im Bild ist eine Katarakt mit deutlicher Kernsklerose sichtbar.
- D. Ein Glaukom führt in der Regel zu einem erhöhten Augeninnendruck, nicht aber zu einer Netzhautablösung. Im Bild ist eine Glaukompapille zu erkennen.
- E. Die Myopie ist ein Hauptrisikofaktor einer rhegmatogenen Ablatio. Je höher die Kurzsichtigkeit, desto höher ist das Risiko. Dieses beträgt im Mittel Faktor 10. Von einer hohen Myopie (pathologische Myopie) spricht man ab einer Brechkraft von minus 6 Dioptrien. In der Skizze ist eine rissbedingte Netzhautablösung zu erkennen.
- A. Unbehandelt führt eine rhegmatogene Ablatio zu einer kompletten Erblindung.
- B. Eine Lagerung kann präoperativ sinnvoll sein, um die Gefahr der Progression zu reduzieren. Eine Operation kann damit aber nicht verhindert werden.
- C. Natürlich völlig unsinnig, wird von den Betroffenen aber regelmäßig gefragt.
- D. Die rhegmatogene Ablatio retinae ist einer der wenigen Notfälle in der Augenheilkunde. Die Versorgung sollte möglichst schnell erfolgen.