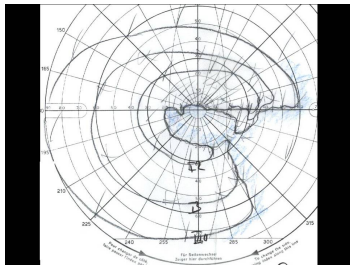


Case description

Ein **82-jähriger Mann** berichtet über eine plötzlich aufgetretene und schmerzlose Sehverschlechterung auf dem rechten Auge, die er seit 2 Tagen bemerkt.

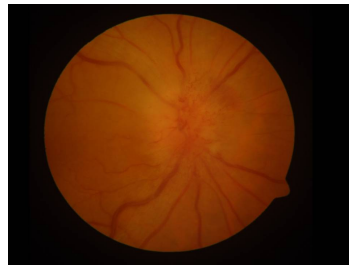
Die Sehschärfe beträgt aktuell 1/50, zuvor konnte er mit dem Auge lesen. Im Gesichtsfeld sehen sie einen horizontal betonten Ausfall. Das andere Auge zeigt keine krankhaften Auffälligkeiten.

Imagery



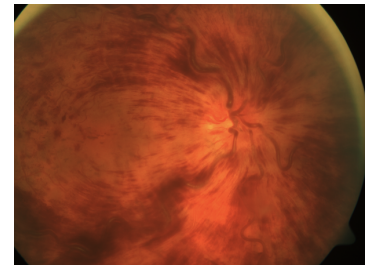
Gesichtsfeld

Fall-00402-1

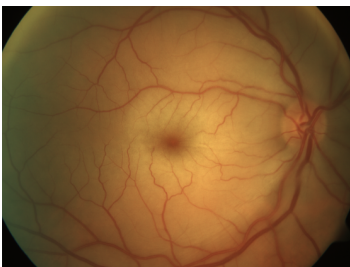


Funduskopie - Auge rechts

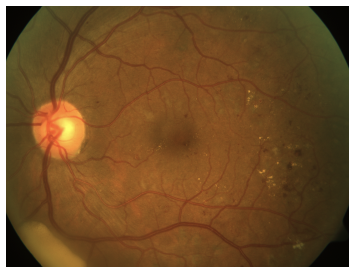
Fall-00402-2



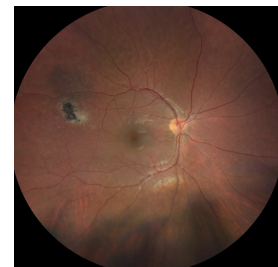ZVV



ZAV



Diabetische Retinopathie



Toxoplasmose

Questions about the case

1. Wie lautet Ihre Diagnose?
 - A. Toxoplasmosenarbe
 - B. Zentralarterienverschluss
 - C. Zentralvenenverschluss
 - D. Diabetische Retinopathie
 - E. Anteriore ischämische Optikoneuropathie (AION)

2. Welche Fragen helfen Ihnen NICHT, um zwischen einer arteriosklerotischen und einer arteriitischen Form zu unterscheiden?
 - A. Gewichtsverlust
 - B. Uhrzeit des Sehverlustes
 - C. Neu aufgetretener Kauschmerz
 - D. Neu aufgetretener Nackenschmerz
 - E. Rheumatischer Erkrankung in der Vorgeschichte

3. Welche Untersuchung ist NICHT erforderlich?
 - A. Blutbild
 - B. Fibrinogen, C-reaktives Protein und Blutsenkungsgeschwindigkeit
 - C. Ultraschalluntersuchung der A. carotis
 - D. Röntgen Thorax
 - E. Blutdruckmessung

Diagnosis of the case

Anteriore ischämische Optikoneuropathie (AION).

Diagnosis - ICD10

Chapter	ICD-10	Diagnosis	In picture	Comment
VII. Krankheiten des Auges und der Augenanhangsgebilde	H47.0	Affektion des Nervus opticus a.n.k.	TBD	TBD

Correct answers to the questions

1. (E), 2. (B), 3. (D),

Questions about the case with comments

- A. Bei der Toxoplasmosenarbe handelt sich um einen scharf begrenzten, kontrastreichen Defekt in der Netzhaut. Der Defekt kann auch in der Nähe des Sehnerven liegen. Eine Glaskörperinfiltration ist die Regel. In dem gezeigten Beispiel ist die Toxoplasmosenarbe weit vom Sehnerv entfernt, am zentralen Rand ist ein Rezidiv sichtbar (weißlich).
- B. Ein frischer Zentralarterienverschluss zeigt eine großflächige weißlich Veränderung mit kirschrotem Fleck. Ein älterer ZAV ist durch Gefäßenge und eine Papillenatrophie gekennzeichnet, eine Papillenschwellung kommt nicht vor. Im Bild ist ein frischer Zentralarterienverschluss mit kirschrotem Fleck zu erkennen.
- C. Ein frischer ZVV hat ebenfalls eine geschwollene Papille, allerdings auch sehr gestaute Venen und sehr viele Blutungen am Augenhintergrund. Ein Gesichtsfeldausfall ist untypisch. Im Bild ist ein frischer Zentralvenenverschluss sichtbar.
- D. Eine beidseitige, schleichend progrediente Erkrankung mit vielen Blutungen und Gefäßveränderungen. Eine Papillenschwellung kommt nicht vor. Im Bild sind Punktblutungen und Mikroaneurysmata zu sehen, ebenso harte Exsudate als Zeichen der Gefäßleckage.

- A. Das Blutbild kann bei einer aretritischen AION verändert sein und sollte immer mit untersucht werden.
- B. Das sind die klassischen Untersuchungen bei einer entzündlichen Erkrankungen (akute Phase Zeichen).
- C. Hierbei wird nach sklerotischen Veränderungen gesucht.
- D. Ein Röntgenbild ist am ehesten verzichtbar.
- E. Eine hypertensive Krise kann ebenfalls zu einer Papillenschwellung führen, meist aber beidseitig. Trotzdem sollte bei vaskulären Erkrankungen der Blutdruck immer überprüft werden.