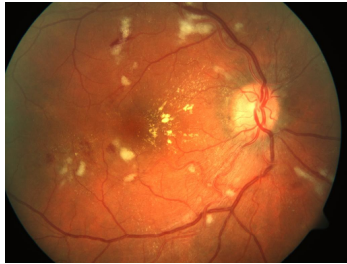


## Case description

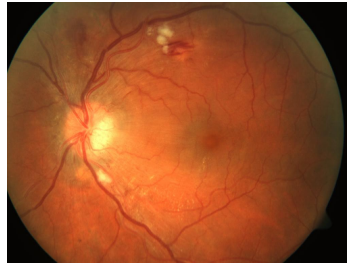
**32-jähriger Patient.** Er kommt im Notdienst aufgrund von anhaltenden starken Kopfschmerzen zu Ihnen. Er gibt außerdem an, seit einigen Stunden unscharf zu sehen. Weiterhin fallen seine deutlich geröteten Wangen auf. Er weist einen Body mass index von  $33 \text{ kg/m}^2$  auf und hat ansonsten keinerlei bekannte Vorerkrankungen.

Die von Ihnen gemessene Sehschärfe ist beidseits reduziert, beide Augen sind äußerlich unauffällig. Bei der Funduskopie sehen Sie die im Bildmaterial dargestellten Fundusfotos beider Augen.

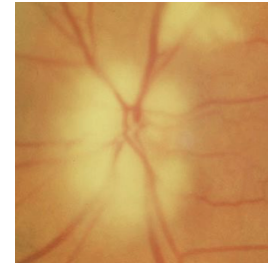
Imagery



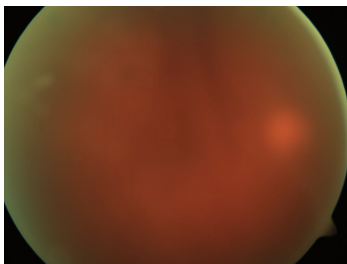
**Roter Kopf\_1**



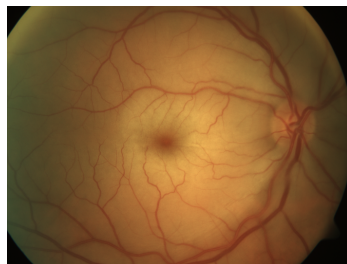
**Roter Kopf\_2**



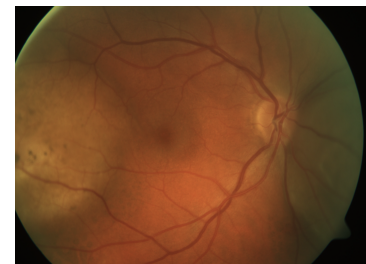
**A-AION**



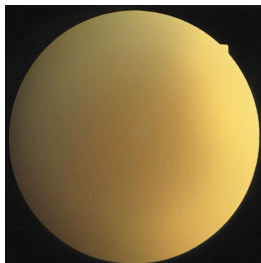
**GK-Blutung PDR**



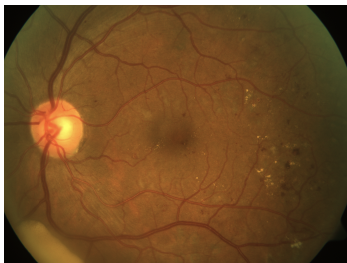
**ZAV**



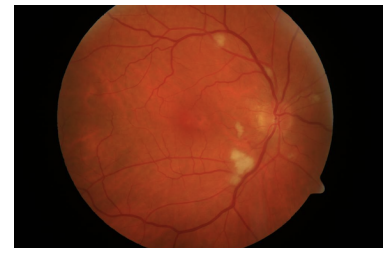**AH Metastase**



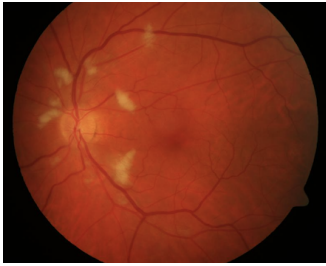
**Endophthalmitis**



**Diabetische Retinopathie**



**Cotton Wool RA**



**Cotton Wool LA**

## Questions about the case

1. Welches ist die wahrscheinlichste Diagnose?
  - A. Beidseitige solitäre Aderhautmetastasen
  - B. Hypertensive Retinopathie
  - C. Beidseitiger Zentralarterienverschluss
  - D. Anteriore ischämische Optikoneuropathie bei Arteriitis temporalis
  - E. Glaskörperblutung bei diabetischer Retinopathie
  
2. Worum handelt es sich bei den Cotton-wool-Herden?
  - A. Entzündliche Infiltrate der Netzhaut, z.B. bei Endophthalmitis
  - B. Lichtschaden der Netzhaut, z.B. nach UV-Belastung am Vortag
  - C. Tumorinfiltration der Netzhaut
  - D. Intraretinale Kalkablagerungen bei undichten Gefäßen
  - E. Axonplasmastau innerhalb ischämischer Nervenfasern
  
3. Wie sichern Sie die Diagnose?
  - A. Biopsie einer Netzhautarterie
  - B. Blutbild
  - C. Blutdruckmessung
  - D. Computertomografie des Schädels
  - E. Ultraschall der Orbita

4. Wie behandeln Sie eine hypertensive Retinopathie?

- A. Akute Senkung des Blutdrucks
- B. Aderlass
- C. Plasmapherese
- D. Orbitadekompression
- E. Liquorpunktion

## Diagnosis of the case

Hypertensive Retinopathie.

## Diagnosis - ICD10

Chapter	ICD-10	Diagnosis	In picture	Comment
VII. Krankheiten des Auges und der Augenanhangsgebilde	H35.0	Angiopathia retinae	TBD	TBD

## Correct answers to the questions

1. (B), 2. (E), 3. (C), 4. (A),

## Questions about the case with comments

- A. Aderhautmetastasen sind in der Regel weißlich und prominent, sowie gut abgrenzbar. Meistens sind sie begleitet von einer serösen Ablatio in der unteren Netzhauthälfte. Blutungen kommen nicht vor. Im Bild ist eine doppelte Metastase temporal und nasal des Sehnerven bei bekanntem Bronchialkarzinom zu sehen.
- B. Es handelt sich um den klassischen Befund einer hypertensiven Retinopathie.
- C. Hierbei handelt es sich um ein für das Alter des Patienten nahezu ausgeschlossenes Ereignis. Zudem ist ein beidseitiger Zentralarterienverschluss extrem selten und führt zu einer schlagartige Erblindung.
- D. Differentialdiagnostisch sollte eine anteriore ischämische Optikoneuropathie zwar in Betracht gezogen werden, jedoch tritt diese typischerweise bei älteren Patienten auf. Blutungen und cotton wool Herde sind ebenso ungewöhnlich wie ein symmetrischer Befall.
- E. Prinzipiell kann die diabetische Retinopathie ein ähnliches Erscheinungsbild hervorrufen, jedoch liegt hier keine Glaskörperblutung vor. Der Einblick ist gut. In der Anamnese ist keine Zuckererkrankung benannt.

2. Cotton-wool-Herde bzw. weiche Exsudate finden sich häufig bei retinalen Erkrankungen, denen eine immer eine unterschiedlich ausgeprägte Ischämie zugrunde liegt. Dieser Zusammenhang vereinfacht die Differentialdiagnostik.
- A. Entzündliche retinale Infiltrate bei einer Endophthalmitis sind meist entlang der Gefäße lokalisiert. Der Einblick ist in aller Regel deutlich reduziert. Ein beidseitiger Befall ist möglich aber selten. Es müsste sich um eine endogene Endophthalmitis handeln, die bei jungen Menschen ohne entsprechende Anamnese (z.B. Immunsuppression oder Drogenmissbrauch), wie in diesem Fall, unwahrscheinlich ist.
  - B. UV-Strahlung verursacht an der Netzhaut keine unmittelbaren Schäden.
  - C. Beidseitige Tumoren am Augenhintergrund sind extrem selten. Zudem sind primär retinale Tumoren sehr selten. Bei Tumoren am Augenhintergrund handelt es sich meist um Tumoren der Aderhaut (Nävus, Melanom, Metastase, Hämangiom).
  - D. Hierbei handelt es sich um die sog. harten Exsudate. Sie imponieren am Fundus wie Kalkspritzer. Am häufigsten sind sie bei einer diabetischen Retinopathie zu erkennen.
  - E. Bei vielen vaskulären Erkrankungen, die mit Ischämie einhergehen, können Cotton-Wool-Herde beobachtet werden. Dabei handelt es sich tatsächlich um einen Stau des Axonplasmas. Cotton-Wool-Herde bilden sich innerhalb von 4-6 Wochen zurück.
- 
- A. Das ist keine gute Idee.
  - B. Immer eine Überlegung wert, hier aber nicht zielführend.
  - C. Die Bestimmung des Blutdrucks ist eine einfache und effektive Nachweismethode. Man muss nur daran denken.
  - D. Kann ja nach neurologischen Symptomen sinnvoll sein. Hier aber nachrangig.
  - E. Diese Untersuchung wird bei V.a. Optikusschwellung oder bei einer Muskelentzündung (Myositis) durchgeführt.
- 
- A. Meist besteht ein Blutdruck über 200/100 mmHg. Da es in diesem Fall zu Zeichen einer Organschädigung kommt, ist eine rasche und konsequente Blutdrucksenkung erforderlich. Danach bilden sich die meisten Veränderungen innerhalb weniger Wochen zurück.