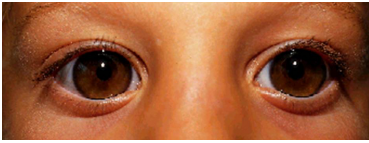


Case description

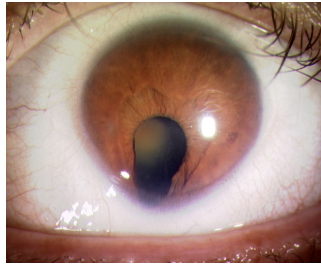
Auf einer Party zeigt Ihnen eine ehemalige Schulkameradin das Bild ihrer Tochter. Sie ist besonders stolz auf die schönen Augen des **2-jährigen Mädchens**.

Imagery

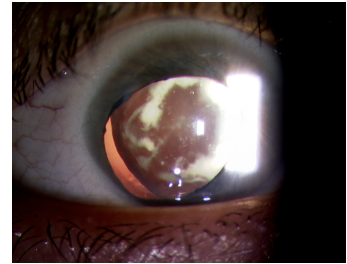


Makroskopie - Gesicht

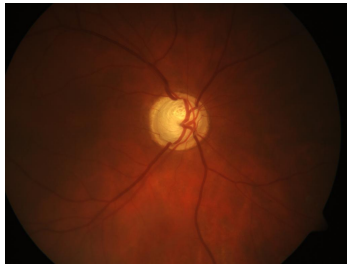Makroskopie - Gesicht



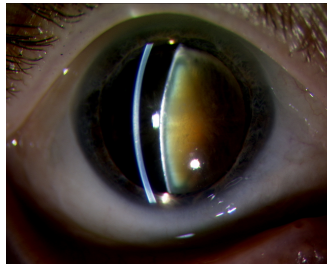
Iriskolobom



Aniridie



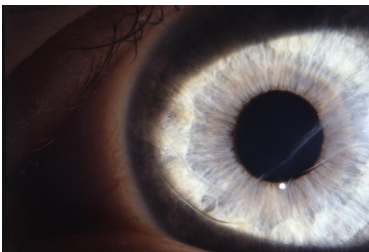Glaukompapille



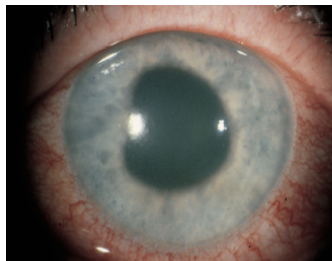Katarakt



GK-Trübungen an der Spaltlampe



Haab Risse



Glaukomanfall

Questions about the case

1. Wozu raten Sie den Eltern?

- A. Vorstellung in einem Fotostudio, um die schönen großen Augen zu dokumentieren.
- B. Vorstellung beim Augenarzt, um eine Augenerkrankung auszuschließen
- C. Tragen einer Sonnenbrille, weil durch die großen Pupille mehr Licht ins Auge fällt
- D. Vorstellung beim Optiker, um eine Brille anzupassen
- E. Abwarten und Beobachtung der Augen für mindestens ein Jahr

2. Wie lautet Ihre Diagnose?

- A. Kongenitales Glaukom
- B. Ästhetischer Normalbefund
- C. Zu enge Lidspalte
- D. Iriskolobom
- E. Aniridie

3. Welchen Untersuchungsbefund erwarten Sie?

- A. Exkavierte Papille
- B. Haab-Streifen
- C. Linsentrübung
- D. Glaskörpertrübung
- E. Steinharter Bulbus

4. Welcher Pathomechanismus liegt dieser Druckerhöhung zu Grunde?

- A. Im Epithel der Pars plicata des Ziliarkörpers wird zu viel Kammerwasser produziert.
- B. Eine Entwicklungsstörung des Kammerwinkels führt zu einem verminderten Abfluss des Kammerwassers.
- C. In einem größeren Auge wird vermehrt Kammerwasser produziert.
- D. Der Raum zwischen Linse und Iris ist zu eng (hintere Synechie), so dass das Kammerwasser nicht über das Trabekelmaschenwerk ablaufen kann.
- E. Aufgrund der verdickten Linse ist die Vorderkammer des Auges abgeflacht, so dass sich ein Engwinkelglaukom ausgebildet hat.

Diagnosis of the case

Kongenitales Glaukom.

Diagnosis - ICD10

Chapter	ICD-10	Diagnosis	In picture	Comment
XVII. Angeborene Fehlbildungen, Deformitäten und Chromosomenanomalien	Q15.0	Angeborener Buphthalmus	TBD	TBD

Correct answers to the questions

1. (B), 2. (A), 3. (B), 4. (B),

Questions about the case with comments

- A. Dokumentation ist wichtig, Diagnostik und Therapie aber wichtiger.
 - B. Unbedingt!
 - C. Die Kinder können aufgrund von Hornhautveränderungen lichtempfindlich sein. Eine Sonnenbrille ist aber alleine nicht ausreichend.
 - E. Niemals abwarten, bei Verdacht muss das Kind untersucht werden.
-
- A. Ein primäres bzw. kongenitales Glaukom (auch Glaucoma congenitum) tritt bei der Geburt oder im 1. bis 2. Lebensjahr in Erscheinung (Prävalenz von 1/10000). Typische Symptome sind ein Buphthalmus (bzw. Hydrophthalmus oder auch 'Ochsenauge'), Lichtscheu und häufiges Tränen der Augen.
 - B. Der Befund ist ästhetisch, aber eben pathologisch
 - C. Die Lidspalte ist eher zu weit
 - D. Die Iris sieht auf den Bildern normal aus. Bei einem Iriskolobom ist ein Defekt meist nach unten nasal sichtbar.
 - E. Eine Aniridie bezeichnet ein komplettes oder teilweise Fehlen der Iris. Auf den Bildern ist die Iris aber gut sichtbar. Auf dem hier gezeigten Bild ist die Iris anlagebedingt nicht komplett vorhanden, die Linse ist fleckig getrübt.

- A. Bei einem Kind führt ein erhöhter Augeninnendruck zunächst zu keiner Druckerhöhung, da der kindliche Bulbus weich und dehnbar ist. Hornhaut und Sklera dehnen sich, so dass es vorerst zu keiner typischen Glaukompapille kommt, wie auf dem Bild gezeigt.
 - B. Diese Risse der Descemet-Membran verlaufen zumeist horizontal oder konzentrisch und sind im regredienten Licht besonders gut zu sehen.
 - C. Eine Linsentrübung kommt beim kongenitalen Glaukom nicht vor
 - D. Glaskörpertrübungen (Mouches volantes) haben mit einem kongenitalen Glaukom nichts gemein.
 - E. Das ist der Befund bei einem Glaukomanfall bei engem Kammerwinkel. Auf dem gezeigten Bild besteht aufgrund des hohen Drucks ein Hornhautödem, die Pupille ist verzogen, das Auge schmerzhaft gerötet.
-
- A. Eine unphysiologisch starke Produktion des Kammerwassers wurde bisher in der Literatur nicht beschrieben.
 - B. Synechien zwischen Iris und Hornhaut führen zu einem Verschluss des Trabekelmaschenwerks.
 - C. Es ist umgekehrt: das Auge ist zu groß, weil das Kammerwasser nicht abfließen kann.
 - D. Eine hintere Synechie (= fibrinöse Verklebung zwischen Linse und Iris) bildet sich in der Regel nach einer Iritis bzw. Iridozyklitis.
 - E. Bei einem kongenitalen Glaukom ist die Linse normal ausgebildet.