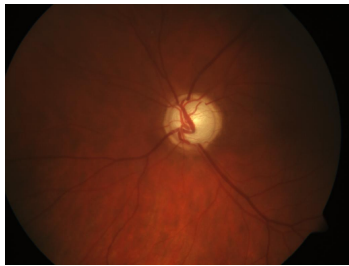

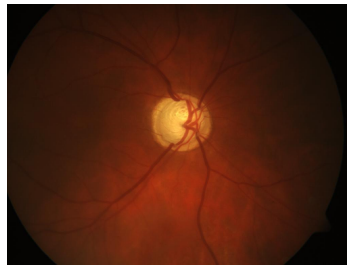## Case description

Eine **50-jährige Patientin** kommt erstmalig zum Augenarzt. Seit wenigen Wochen sehe sie etwas verschwommen, sonst habe sie keine Beschwerden.

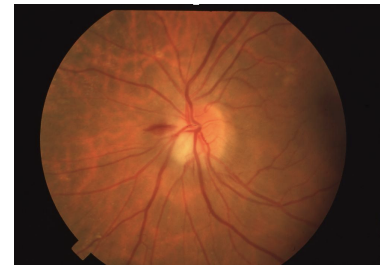## Imagery



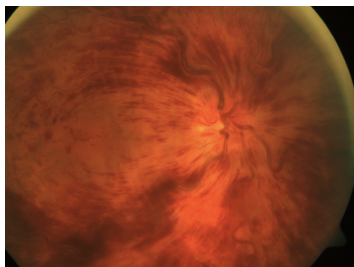
**Auge drückt\_1**



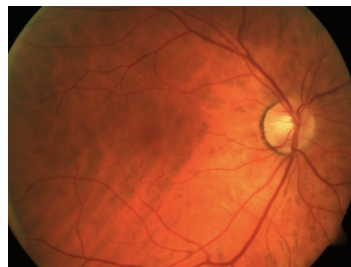
**Auge drückt\_2**



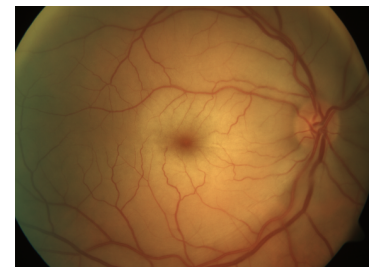
**NA-AION**



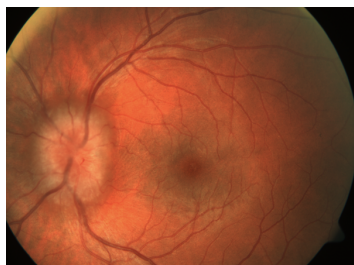
**ZVV**



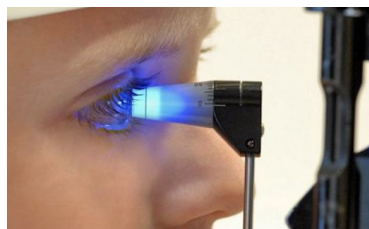
**Normaler Fundus**




**ZAV**



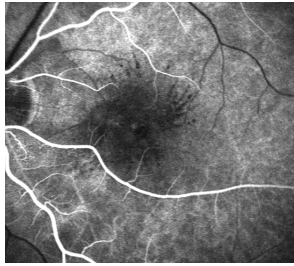
**Papillenschwellung**



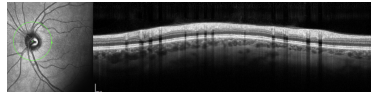
**Augendruckmessung**



**Gonioskopie**



**FAG**



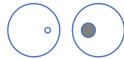**RNFL OCT**

Einseitiger kompletter Gesichtsfeldausfall



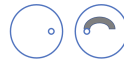**Einseitiger GF-Ausfall**

Vergößerter blinder Fleck



**Vergößerter blinder  
Fleck**

Bjerrum-Skotom



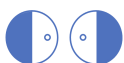**Bjerrum Skotom**

Homonymer Gesichtsfelddefekt



**Homonymer Defekt**

Bitemporaler Gesichtsfelddefekt



**Bitemporaler Defekt**

## Questions about the case

1. Welche Aussage zur gezeigten Papille trifft am besten zu?
  - A. gestaut, wie z.B. bei erhöhtem intrazerebralen Druck.
  - B. exkaviert, wie bei einem Glaukom.
  - C. atrophisch verändert, wie bei 6 Monate Z.n. Zentralarterienverschluss.
  - D. randunscharf, wie z.B. bei frischer anteriorer ischämischer Optikoneuropathie.
  - E. Normal
  
2. Welche Veränderungen sind NICHT hochverdächtig für eine glaukomatöse Papillenexkavation?
  - A. Papillenschwellung
  - B. Hochovale Exkavation
  - C. Seitenasymmetrie
  - D. Papillenrandblutung
  - E. Kerbe am Rand der Exkavation
  
3. Welche Untersuchungsmethode ist im Anschluss NICHT notwendig?
  - A. Gesichtsfelduntersuchung
  - B. Augeninnendruckmessung
  - C. Gonioskopie
  - D. Fluoreszenzangiographie der Netzhaut
  - E. Messung der retinalen Nervenfaserschichtdicke

4. Welche Befunde sind im Rahmen einer Gesichtsfelduntersuchung bei einem Glaukom zu erwarten?
- A. Homonyme Gesichtsfeldausfälle
  - B. Bitemporale Quadrantenausfälle
  - C. Bjerrum-Skotom
  - D. Vergrößerter blinder Fleck
  - E. Einseitiger, kompletter Gesichtsfeldausfall

## Diagnosis of the case

Primäres Offenwinkelglaukom.

## Diagnosis - ICD10

Chapter	ICD-10	Diagnosis	In picture	Comment
VII. Krankheiten des Auges und der Augenanhangsgebilde	H40.1	Chronisches Glaukom	TBD	TBD
VII. Krankheiten des Auges und der Augenanhangsgebilde	H40.9	Druckerhöhung bei medikamentös eingestelltem Glaukom	TBD	TBD

## Correct answers to the questions

1. (B), 2. (A), 3. (D), 4. (C),

## Questions about the case with comments

- A. Stauungspapillen sind prominent, der Rand ist unscharf begrenzt.
  
- C. Eine atrophisch veränderte Papille ist sehr hell (Verlust der Nervenfasern und Durchscheinen der Sklera). Diese sind nicht typisch exkaviert.
  
- D. Randunscharfe Papillen sind meist auch etwas prominent, der Rand ist richtiggehend „verwaschen“. Eine Stauungspapille ist auch meistens randunscharf, eine randunscharfe Papille meist auch etwas gestaut. Der Pathomechanismus der Stauungspapille ist aber ein anderer als der einer anterioren ischämischen Optikoneuropathie.
  
- E. Bei einem normalen Fundus ist die Papille randscharf, vital und nicht auffällig exkaviert.
  
- A. Die Papillenschwellung ist ein Zeichen eines Plasmastaus und kann z.B. durch Tumoren, gesteigerten intraokularen Druck, Drusen oder vaskuläre Erkrankungen verursacht sein.
  
- B. Am häufigsten kommt es durch den relativ zu hohen Augeninnendruck zu einer Rarefizierung der Axone retinaler Ganglienzellen. Entsprechend der Anordnung der Axone im Sehnervenkopf werden die zentralen Axone zuerst geschädigt. Dies führt zu dem klinischen Bild der Papillenexkavation.
  
- C. Eine seitenungleiche Papillenexkavation von mehr als 20% Unterschied ist immer verdächtig für das Vorliegen eines Glaukoms am Auge mit der stärkeren Exkavation.
  
- D. Kleine streifige Blutungen am Papillenrand sind immer verdächtig für das Vorliegen eines Glaukoms. Sie entstehen durch den mechanischen Stress der Gefäße an dem steil abknickenden Papillenrand.
  
- E. Eine unregelmäßige Exkavation ist immer verdächtig für das Vorliegen eines Glaukoms.

- A. Die Gesichtsfeldbestimmung ist ein elementarer Bestandteil bei der Glaukomdiagnostik.
  - B. Die Augendruckmessung ist ein elementarer Bestandteil bei der Glaukomdiagnostik.
  - C. Die Gonioskopie ist ein elementarer Bestandteil bei der Glaukomdiagnostik.
  - D. Eine fluoreszenzangiographische Untersuchung der Netzhaut stellt die Gefäße dar und ist bei vielen anderen Erkrankungen hilfreich (z.B. Diabetes mellitus, Uveitis, Gefäßverschluss, Makuladegeneration).
  - E. Die Bestimmung der peripapillären Nervenfaserschichtdicke mittels Optischer Kohärenztomografie (OCT) ist ein elementarer Bestandteil bei der Glaukomdiagnostik.
- 
- A. Homonyme Gesichtsfelddefekte kommen bei suprachiasmalen Erkrankungen vor, z.B. bei Tumoren oder Ischämie.
  - B. Diese Ausfälle sind durch Erkrankungen hinter dem Chiasma verursacht, vor allem im Tractus opticus.
  - D. Ein vergrößerter blinder Fleck ist bei Patienten mit Stauungspapille zu sehen.
  - E. Ein einseitiger Gesichtsfeldausfall kann theoretisch auch beim Glaukom vorkommen, in der Regel handelt es sich aber um einen beidseitigen und relativ symmetrischen Defekt. Ein einseitiger Ausfall ist z.B. bei einem Zentralarterienverschluss, einer Glaskörperblutung, einer ausgedehnten AION denkbar.