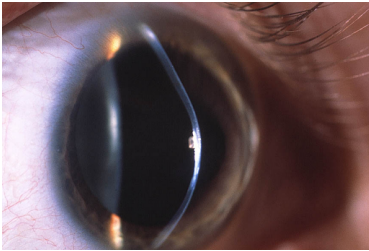


Case description

Ein **25-jähriger Mann** beklagt, dass seine formstabilen (= harten) Kontaktlinsen "nicht mehr richtig sitzen", obwohl er jahrelang gut damit zurecht gekommen ist. Er hat die Linsen deshalb herausgenommen und trägt jetzt eine Brille, mit der das Sehen aber ebenfalls viel schlechter sei als vor einigen Jahren. Allerdings könne er jetzt in der Nähe ohne Brille oder Linsen etwas besser sehen als früher.

Imagery



Linse wackelt_1

Questions about the case

1. Welche Struktur auf dem Spaltlampenbild ist pathologisch verändert?
 - A. Limbusbereich
 - B. Iris
 - C. Hornhaut
 - D. Linsenvorderfläche
 - E. Lidränder

2. Was ist die wahrscheinlichste Ursache für einen schlechter werdenden Kontaktlinsensitz?
 - A. Variabler Astigmatismus (Hornhautverkrümmung)
 - B. Augenwachstum bei Myopie
 - C. Zunehmender Keratokonus
 - D. Alte Hornhautnarbe
 - E. Endotheliale Hornhautdystropie

3. Welche Erkrankung ist nicht mit gehäuftem Auftreten eines Keratokonus assoziiert?
 - A. Trisomie 21
 - B. Sarkoidose
 - C. Atopie
 - D. Marfan-Syndrom
 - E. Ehlers-Danlos-Syndrom

Diagnosis of the case

Keratokonus.

Diagnosis - ICD10

Chapter	ICD-10	Diagnosis	In picture	Comment
VII. Krankheiten des Auges und der Augenanhangsgebilde	H18.6	Keratokonus	TBD	TBD

Correct answers to the questions

1. (C), 2. (C), 3. (B),

Questions about the case with comments

- A. Ein Astigmatismus ändert sich in der Regel nicht.
 - B. Das Wachstum bei Myopie erfolgt durch eine Verdünnung der hinteren Skleraanteile, nicht aber der Hornhaut.
 - D. Eine alte Hornhautnarbe verändert sich in der Regel nicht mehr.
 - E. Eine endotheliale Hornhautdystropie führt primär nicht zu Veränderungen der Topographie der Hornhaut.
-
- A. Bei der Trisomie 21 wird das Reiben der Augen durch die Patienten selbst für die Entwicklung eines Keratokonus verantwortlich gemacht.
 - B. Die Sarkoidose ist mit entzündlichen Erkrankungen am Auge assoziiert (Uveitis), nicht aber mit kornealen Veränderungen.
 - C. Bei der Atopie wird das Reiben der Augen durch die Patienten selbst für die Entwicklung eines Keratokonus verantwortlich gemacht.
 - D. Alle Bindegewebserkrankungen können auch zu einem Keratokonus führen.
 - E. Alle Bindegewebserkrankungen können auch zu einem Keratokonus führen.