

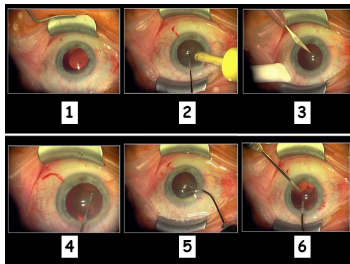
Case description

In dieser Frage stellen wir Ihnen eine **Kataraktoperation** vor, wie sie in der Augenklinik der Universitätsmedizin Göttingen üblicherweise durchgeführt wird.

Eine Linsenoperation ist fast immer ein elektiver Eingriff. Die Indikation ist dann gegeben, wenn das Sehen für den Patienten spürbar reduziert ist oder andere Probleme vorliegen. Beispielsweise wäre bei einer ausgeprägten Kernsklerose die Myopisierung zu nennen, bei der Patienten immer stärkere Minusgläser benötigen. Liegt eine stärkere hintere schalenförmige Rindentrübung vor, sind die Patienten vor allem geblendet.

Die Kataraktoperation ist der häufigste augenärztliche Eingriff in Deutschland. Bitte sehen Sie sich das Video an und versuchen Sie sich die wesentlichen Schritte der Operation zu merken.

Imagery



Videomaterial - Operationsschritte

**Auge-Podcast-
OSCE_Katarakt_Test**

Questions about the case

1. In welcher Narkose wird eine Kataraktoperation routinemäßig nicht durchgeführt?
 - A. Tropfanästhesie
 - B. Vollnarkose
 - C. Retrobulbäre Anästhesie
 - D. Parabolbäre Anästhesie
 - E. Akupunktur

2. Wie breit ist der im Video gezeigte Tunnel, über den die Kunstlinse eingesetzt wird?
 - A. 0,5 mm
 - B. 3 mm
 - C. 5 mm
 - D. 8 mm
 - E. 12 mm

3. In welchem anatomischen Abschnitt wird die Kunstlinse normalerweise eingesetzt?
 - A. In die Vorderkammer
 - B. In den Sulkus (Bereich zwischen Iris und Kapselapparat)
 - C. In den Kapselsack
 - D. In den vorderen Glaskörper
 - E. In den hinteren Glaskörper

4. Welche Aussage zur Kataraktoperation ist nicht richtig?
- A. Alle Wunden müssen vernäht werden.
 - B. Die wichtigsten Komplikationen einer Kataraktoperation sind Netzhautablösung und Endophthalmitis.
 - C. Kunstlinsen können zum Einbringen in das Auge gefaltet oder gerollt werden.
 - D. Die Hinterkapsel wird bei der Operation nicht eröffnet.
 - E. Die Linse wird mittels Ultraschall zerkleinert.
5. Sehen Sie sich unter '2-Lernkontrolle' die Operationsschritte an. Welche Aussage ist nicht richtig?
- A. 1 zeigt die Implantation der Intraokularlinse (IOL).
 - B. 2 zeigt die Phakoemulsifikation.
 - C. 3 zeigt die Tunnelpräparation.
 - D. 5 zeigt die Rhexis.
 - E. 6 zeigt das Absaugen von Rindenresten.
6. Sehen Sie sich unter '2-Lernkontrolle' die Operationsschritte an. In welcher Reihenfolge wird die Kataraktoperation durchgeführt?
- A. 1-3-5-4-2-6
 - B. 2-4-6-1-5-3
 - C. 3-4-5-2-6-1
 - D. 4-1-6-5-2-3
 - E. 6-2-3-4-1-5

Diagnosis of the case

Sie haben eine Kataraktoperation verfolgt.

Diagnosis - ICD10

Chapter	ICD-10	Diagnosis	In picture	Comment
VII. Krankheiten des Auges und der Augenanhangsgebilde	H26.9	Beginnende Kerntrübung	TBD	TBD

Correct answers to the questions

1. (E), 2. (B), 3. (C), 4. (A), 5. (D), 6. (C),

Questions about the case with comments

E. Anästhesieverfahren unter Einsatz der Akupunktur sind in der Literatur zwar beschrieben, diese werden aber nicht routinemäßig durchgeführt.

C. Es gibt Vorderkammer- und Hinterkammerlinsen. Das Ziel jeder Kataraktoperation ist es, die Kunstlinse (wie bei der gezeigten Operation) an die Position der normalen Linse zu setzen, also in den Kapselsack (C). Bei Komplikationen kann eine Kunstlinse auch zwischen Kapselsack und Irisrückfläche (Sulcus ciliaris, B) oder in der Vorderkammer (A) platziert werden. In den Glaskörperraum (D, E) werden Kunstlinsen dagegen nie eingesetzt.

A. Bei einem kornealen Zugang wird normalerweise keine Naht gelegt. Bei korneoskleralem Zugang wird die Bindehaut mit einem Stich genäht. Es werden aber nie alle Zugänge vernäht.

D. 4 zeigt auf die Rhexis und 5 zeigt auf die Hydrodissektion.

C. Die richtige Reihenfolge: Tunnelpräparation (3) - Rhexis (4) - Hydrodissektion (5) - Phakoemulsifikation (2) - Absaugen von Rindenresten (6) - IOL Implantation (1)