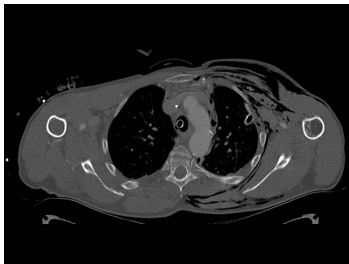


Case description

43-jähriger Bauingenieur. Er fährt im Sommer immer mit dem Motorrad zu den Baustellen, die er betreut. Auf der Rückfahrt nach Hause überrascht ihn ein Wolkenbruch. Auf einer Landstraße stürzt er bei regennasser Fahrbahn und einer Geschwindigkeit von ca. 70 km/h in einer Kurve und prallt gegen die Leitplanke.

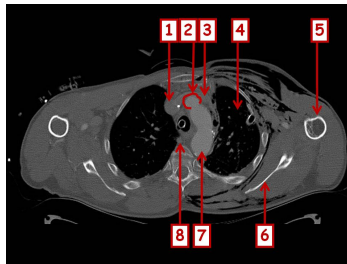
Nach dem Unfall kann er sofort aufstehen, jedoch fällt ihm das Atmen zunehmend schwer.

Imagery



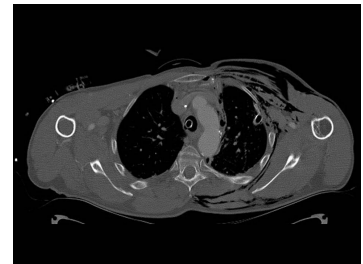Bildgebung - CT

Image00001



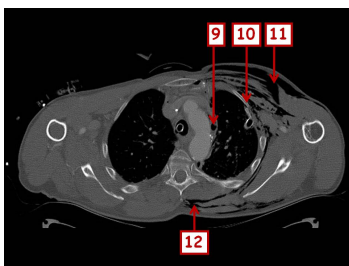
Bildgebung - CT nummeriert

Image00002



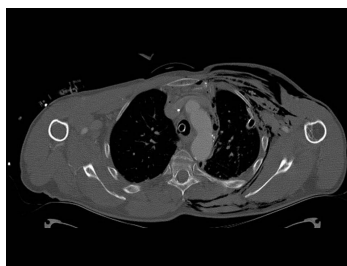
Bildgebung - CT

Image00003



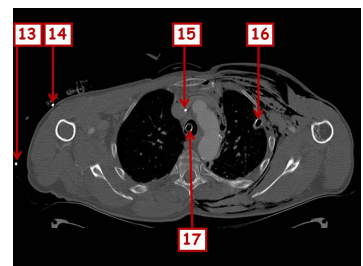
Bildgebung - CT nummeriert

Image00004



Bildgebung - CT

Image00005



Bildgebung - CT nummeriert

Image00006

Questions about the case

1. Welche Aussage ist nicht richtig?

- A. Der Patient sollte sofort mit einer O₂-Maske unter 6 Litern Sauerstoff-Gabe in eine Klinik verbracht werden.
- B. Der Patient sollte bei Verdacht auf einen Spannungspneumothorax eine linksseitig angelegte Thoraxdrainage bekommen.
- C. Der Patient sollte zum Transport intubiert und beatmet werden.
- D. Der Patient braucht einen großlumigen venösen Zugang.
- E. Der Patient muss einen Stiff-Neck angelegt bekommen.

2. Welche Aussage zur gezeigten Bildgebung ist nicht richtig?

- A. Es wurde Kontrastmittel intravenös verabreicht.
- B. 2 zeigt auf den Ansatz des Truncus brachiocephalicus.
- C. 3 zeigt auf die Vena jugularis sinistra.
- D. 8 zeigt auf die Vena azygos.
- E. 11 zeigt auf Luft innerhalb der Rumpfmuskulatur.

3. Welche Aussage ist richtig?

- A. Bei einem Pneumothorax sollte keine Bülau-Drainage angelegt werden.
- B. Bei einem Hämatothorax sollte eine Bülau-Drainage angelegt werden.
- C. Die typische Punktionsstelle für eine Bülau-Drainage liegt in der Medioklavikularlinie im 2. oder 3. Interkostalraum.
- D. Die Punktionsstelle nach 'Monaldi' liegt in der mittleren Axillarlinie im 3. bis 5. Interkostalraum.
- E. Alle Aussagen sind falsch.

4. Wodurch wurde das Hautemphysem verursacht?
- A. Verletzung der Pleura parietalis
 - B. Verletzung der Pleura visceralis
 - C. Verletzung der Pleura parietalis et visceralis
 - D. Riss des linken Hauptbronchus
 - E. Alle Antworten sind falsch.

Diagnosis of the case

Traumatische Rippenserienfraktur links, mit Durchstoßung der Pleura parietalis et visceralis. Linksseitiger Pneumothorax und Hautemphysem.

Diagnosis - ICD10

Chapter	ICD-10	Diagnosis	In picture	Comment
XIX. Verletzungen, Vergiftungen und bestimmte andere Folgen äußerer Ursachen	S22.40	Multiple Rippenfrakturen	TBD	TBD
XIX. Verletzungen, Vergiftungen und bestimmte andere Folgen äußerer Ursachen	S27.0	Lungenverletzung mit Pneumothorax	TBD	TBD
XIX. Verletzungen, Vergiftungen und bestimmte andere Folgen äußerer Ursachen	S29.9	Brustverletzung a.n.k.	TBD	TBD

Correct answers to the questions

1. (A), 2. (C), 3. (B), 4. (C),

Questions about the case with comments

A. Der Patient braucht eine Thoraxdrainage und muss intubiert und beatmet werden, da der dringende Verdacht auf einen Spannungspneumothorax besteht.

E. Bei allen polytraumatisierten Patienten sollte der Transport bis zur Diagnostik achsengerecht und mit angelegtem Stiff-Neck erfolgen!

C. 3 zeigt auf die Vena brachiocephalica sinistra.

C. Das ist die Punktionsstelle nach 'Monaldi' bei einem Pneumothorax!

D. Das ist die bevorzugte Punktionsstelle für eine Bülau-Drainage bei einem Hämatothorax.