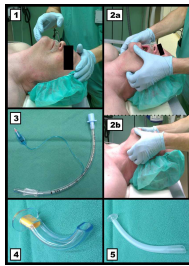


Case description

Sie kommen als Famulus/Famula in ein Behandlungszimmer der Notaufnahme. Dort sitzt ein schwer atmender **62-jähriger Patient** am Rand der Liege und soll von Ihnen aufgenommen werden. Er klagt über zunehmende Atemnot und wird zusehends zyanotisch. Sie hören bereits ohne Auskultation deutlich giemende und brummende Atemgeräusche.

Imagery



Makroskopie - Atemwegssicherung
(Maßnahmen und Atemwegshilfen)

Fall_02_2013042620

Questions about the case

1. Wie sollten Sie in der geschilderten Situation zunächst vorgehen?
 - A. Ich verabreiche ihm Sauerstoff, z.B. über eine Puritan-Maske mit Sauerstoff-Reservoir.
 - B. Ich verlasse das Zimmer, um den zuständigen Arzt zu holen.
 - C. Ich lege ihm eine großlumige Venenverweilkanüle.
 - D. Ich lege den Patienten flach auf den Rücken.
 - E. Ich beginne, dem Patienten die für die stationäre Aufnahme notwendigen Fragen zu stellen.

2. Der Patient trübt zunehmend ein und beginnt zu schnarchen. Welche der gezeigten Maßnahmen bzw. Atemwegshilfen sollte in dieser Situation zuletzt durchgeführt bzw. angewendet werden?
 - A. Abbildung 1
 - B. Abbildung 2a & 2b
 - C. Abbildung 3
 - D. Abbildung 4
 - E. Abbildung 5

3. Welche der genannten Vorbereitungsmaßnahmen ist nicht richtig?
 - A. Sie verwenden zur Präoxygenierung des Patienten eine Puritan-Maske mit Sauerstoffreservoir (100% Sauerstoff, Flussrate 15 l/min).
 - B. Sie ziehen die für die endotracheale Intubation notwendigen Medikamente auf (Spritzen beschriften!).
 - C. Sie stellen eine funktionierende Absaugung mit entsprechendem Absaugkatheter bereit.
 - D. Sie überprüfen, ob die Leuchte des Laryngoskops funktioniert.
 - E. Sie legen mehrere Endotrachealtuben verschiedener Größen bereit.

4. Welcher klinische Prädiktor weist am ehesten auf eine erschwerte Intubation hin?

- A. Mallampati Grad I
- B. Vorbeschriebener Cormack-&-Lehane-Score IIa
- C. Mandibuläre Prognathie
- D. Thyreomentaler Abstand $< 6\text{cm}$
- E. Mundöffnung 5cm

Diagnosis of the case

Atemwegsmanagement bei respiratorisch insuffizienten Patienten.

Diagnosis - ICD10

Chapter	ICD-10	Diagnosis	In picture	Comment
X. Krankheiten des Atmungssystems	J96.0	Akute Ateminsuffizienz	TBD	TBD

Correct answers to the questions

1. (A), 2. (C), 3. (A), 4. (D),

Questions about the case with comments

- A. Es handelt sich um einen kritisch kranken Patienten, den Sie gemäß dem ABCDE-Schema (A-Atemwege, B-Beatmung, C-circulation, D-defizit der Neurologie, E-exploration) untersuchen und behandeln sollten. Allen kritisch kranken Patienten soll zunächst Sauerstoff in hohen Konzentrationen (15 l/min) über eine Puritan-Maske mit Sauerstoff-Reservoir verabreicht werden.
- B. Es handelt sich um einen kritisch kranken Patienten, den Sie nicht alleine lassen sollten. Rufen Sie laut um Hilfe, um Unterstützung zu erhalten!
- C. „Treat first, what kills first“! Gemäß dem ABCDE-Schema (A-Atemwege, B-Beatmung, C-circulation, D-defizit der Neurologie, E-exploration) sollten Sie sich zunächst um die Atemwege und die Beatmung des Patienten kümmern. Die Anlage einer Venenverweilkanüle erfolgt erst bei C-circulation!
- D. Hierdurch würde sich die respiratorische Situation sicherlich deutlich verschlechtern, da die Atemmechanik in aufrechter Oberkörperposition am effektivsten funktioniert.
- E. Es handelt sich um einen mutmaßlich kritisch kranken Patienten, den Sie gemäß dem ABCDE-Schema (A-Atemwege, B-Beatmung, C-circulation, D-defizit der Neurologie, E-exploration) untersuchen und behandeln sollten. Die stationäre Aufnahme spielt in dieser Situation keine Rolle.

- A. Abbildung 1 zeigt, wie man den Hals des Patienten überstrecken würde, um den Zungengrund von der Hinterwand des Pharynx abzuheben und somit die normale Anatomie der Atemwege freizuhalten.
- B. Abbildung 2a und 2b zeigen die Durchführung des Esmarch-Handgriffes, mit dem die Atemwege forciert freigehalten bzw. der Zungengrund von der Hinterwand des Pharynx angehoben werden können. Beachten Sie jedoch, dass dieser Handgriff bei korrekter Durchführung für den Patienten meist sehr schmerzhaft ist.
- C. Abbildung 3 zeigt auf einen Endotrachealtubus, dessen Anwendung zur Sicherung der Atemwege strengen Indikationen unterliegt und eine invasive Maßnahme darstellt. Die endotracheale Intubation sollte in einer Notfallsituation außerdem nur von geübtem medizinischem Personal angewendet werden.
- D. Abbildung 4 zeigt auf einen Oropharyngealtubus, den sog. Guedel-Tubus. Wenn dieser in den Mund eingeführt wurde, liegt er optimalerweise der Zunge bis in den Bereich des Zungengrundes auf, so dass über das Tubuslumen der Atemweg offen ist.
- E. Abbildung 5 zeigt auf einen Nasopharyngealtubus, den sog. Wendl -Tubus. Wenn dieser über den unteren Nasengang eingeführt wurde, reicht er optimalerweise bis in den Hypopharynx und kommt zwischen Pharynxhinterwand und Zungengrund zu liegen. Über das Tubuslumen ist der Atemweg dann offen.

- A. Die Präoxygenierung zielt darauf ab, den Stickstoffanteil des Atemgasgemisches in den Atemwegen des Patienten durch Sauerstoff zu ersetzen - ein Vorgang, der als Denitrogenisierung bezeichnet wird. Eine ausreichende Präoxygenierung kann nur bei einem spontan atmenden Patienten und durch eine gut sitzende Gesichtsmaske erreicht werden. Hierbei sollte ein Sauerstofffluss von mindestens 8 l/min gewährleistet sein, um eine Fraktion des inspiratorischen Sauerstoffs von 1.0 zu erreichen und zu verhindern, dass die Atemluft sich mit der Umgebungsluft vermischt. Dies ist mit einer Sauerstoffmaske (auch mit O₂-Reservoir) nicht möglich! Es ist zu beachten, dass die Präoxygenierung bei normaler Atmung des Patienten über einen Zeitraum von mindestens 3 Minuten durchgeführt werden muss.
- B. Bitte beachten Sie, dass für die endotracheale Intubation auch bei einem bewusstseinsgetübten Patienten eine Narkoseeinleitung notwendig ist! Überlegen Sie, welche Komplikationen/Gefahren im Rahmen einer endotrachealen Intubation ohne eine Narkoseeinleitung entstehen können!
- C. Für jede Sicherung der Atemwege sollte eine Absaugbereitschaft hergestellt werden, da bei Manipulationen im Mund- oder Rachenraum immer auch die Gefahr einer Regurgitation bzw. eines Erbrechens und möglicher Aspiration besteht!
- D. Eine notfallmäßige endotracheale Intubation sollte trotz der Umstände immer sehr gut vorbereitet sein. Stellen Sie sich die Situation vor, in der Sie einen initial gerade noch leidlich suffizient atmenden, nicht-nüchternen, gerade relaxierten und trotz Präoxygenierung rasch wieder hypoxisch werdenden Notfallpatienten laryngoskopieren, um die Glottis einsehen und den Endotrachealtubus platzieren zu können und erst an dieser Stelle bemerken, dass die Leuchte des Laryngoskops nicht funktioniert!
- E. Für Männer sind in der Regel Endotrachealtuben mit einem Innendurchmesser von 8,0 mm, für Frauen von 7,0 mm passend. Dennoch sollten Sie sich jeweils eine alternativen Endotrachealtubus 0,5 mm größer sowie eine 0,5 mm kleiner bereit legen.

- A. Die Einteilung nach Mallampati beschreibt Grad I-IV der Mundöffnung des Patienten. Bei Grad I sind alle Abschnitte des Gaumens inklusive aller Anteile der Uvula zu sehen, wenn der Patient seinen Mund soweit wie möglich öffnet. Hinsichtlich der endotrachealen Intubation ist Grad I nach Mallampati das Optimum, das hierbei erreicht werden kann.
- B. Ein bspw. in einem alten Narkoseprotokoll vorbeschriebener Cormack-&-Lehane-Score IIa des Patienten sagt aus, dass bei der konventionellen, direkten Laryngoskopie die Aryknorpel und mindestens das dorsale Drittel der Glottis einzusehen war. Damit wäre eine endotracheale Intubation unter Sicht möglich.
- C. Im Gegenteil: Bei Patienten mit „fliehendem“ Kinn bzw. einer mandibulären Retrognathie ist die Intubation zumeist erschwert, da diese anatomischen Verhältnisse bei der konventionellen, direkten Laryngoskopie den Blick auf die Glottis erschweren.
- D. Der thyromentale Abstand bezeichnet die Länge zwischen Kinn und der Incisura superior des Schildknorpels bei reklinierter Halswirbelsäule. Dieser Test nach Patil zeigt eine erschwerte endotracheale Intubation dann an, wenn dieser gemessene Abstand kleiner 6,5cm ist. In diesen Fällen erschweren die anatomischen Verhältnisse den Blick auf die Glottis bei der konventionellen, direkten Laryngoskopie.
- E. Eine Mundöffnung < 3cm ist als Prädiktor für einen schwierigen Atemweg zu werten.