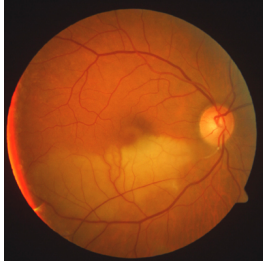


Case description

Ein **73-jähriger Patient** berichtet über einen plötzlich aufgetretenen balkenartigen Schatten im Gesichtsfeld seines rechten Auges, den er vor 3 Tagen kurz nach dem Aufstehen bemerkte. Außerdem sei das Sehen etwas schlechter. Das Sehen des linken Auges sei dagegen unverändert.

Imagery



Licht gelöscht_1

Questions about the case

1. Sie sind gezwungen, die Sehschärfe ohne spezielle Hilfsmittel zu bestimmen. Welche Aussage ist nicht richtig?
 - A. Der Patient kann bei guter Beleuchtung nur die großen Überschriften einer aktuellen Tageszeitung lesen, kleinere Buchstaben werden nicht erkannt - Dezimale Sehschärfe ca. 0,1.
 - B. Der Patient kann bei guter Beleuchtung den normalen Text einer aktuellen Tageszeitung problemlos lesen - Dezimale Sehschärfe mindestens 0,4.
 - C. Der Patient liest im dämmrigen Wartezimmer in einem älteren, verblichene[n] Gesangbuch - Dezimale Sehschärfe mindestens 0,5.
 - D. Der Patient kann bei guter Beleuchtung und mit Lesebrille nur die Umrisse der Zeitung und der großen Bilder erkennen - Dezimale Sehschärfe schlechter als 0,05.
 - E. Lesen ist nur mit Lesebrille möglich.

2. Welche Erkrankung vermuten Sie?
 - A. Glaukomanfall
 - B. Hornhautödem
 - C. Venöser Verschluss der Netzhautgefäße
 - D. Optikuscheidenmeningeom
 - E. Arterienastverschluss

3. Welche Aussage zum Arterienastverschluss trifft zu?
- A. Es handelt sich um eine embolische Erkrankung.
 - B. Die Rezeptoren (Zapfen und Stäbchen) erholen sich innerhalb weniger Tage nach einer Ischämie.
 - C. Ein Arterienastverschluss tritt spontan auf. Der Patient hat in der Regel kein erhöhtes kardiovaskuläres Risiko.
 - D. Die Sehschärfe und das Gesichtsfeld sind meistens normal.
 - E. Es sind vor allem jüngere Patienten betroffen.
4. Welche weiterführende Diagnostik ist am wenigsten notwendig?
- A. Karotis-Doppler
 - B. 24-Stunden-Blutdruckmessung
 - C. Bestimmung des Blutzuckers
 - D. EKG
 - E. Phlebographie der tiefen Beinvenen
5. Welche Aussage zum therapeutischen Vorgehen bei einer wie in diesem Fall geschilderten Anamnese ist nicht richtig?
- A. Primäres Ziel ist die Prophylaxe weiterer Verschlüsse durch Erfassen und Behandlung der kardiovaskulären Risikofaktoren.
 - B. Eine Thrombozytenaggregationshemmung kann sinnvoll sein.
 - C. Eine Therapie des Arterienastverschlusses (nicht der möglichen Grunderkrankung!) ist nur innerhalb der ersten Stunden möglich.
 - D. Eine intraarterielle Fibrinolysetherapie ist aufgrund der langen Anamnese nicht indiziert.
 - E. Die Patienten müssen dauerhaft antikoaguliert werden.

Diagnosis of the case

Verschluss des unteren temporalen Astes der Arteria centralis retinae.

Diagnosis - ICD10

Chapter	ICD-10	Diagnosis	In picture	Comment
VII. Krankheiten des Auges und der Augenanhangsgebilde	H34.2	Aderhautdurchblutungsstörung	TBD	TBD

Correct answers to the questions

1. (E), 2. (E), 3. (A), 4. (E), 5. (E),

Questions about the case with comments

- E. Die Sehschärfe kann mit Hilfe einer Zeitung grob geschätzt werden. Bei einer Sehschärfe von 0,4 oder besser spricht man von Lesesehschärfe (normale Schrift einer Tageszeitung). Dabei kommt es nicht nur auf die Größe der Buchstaben an, sondern vor allem auf den Kontrast der Buchstaben gegenüber dem Untergrund. Dieser kann durch hohe Druckqualität (Hinweis: aktuelle Tageszeitung) oder durch viel Licht verbessert werden. Lesen ist natürlich auch ohne Lesebrille möglich (z.B. bei Emmetropie und ausreichender Akkommodationsfähigkeit oder bei mäßiger Myopie).
- A. Ein Glaukomanfall ist mit starken Schmerzen und Übelkeit verbunden. Das Auge ist rot, der Allgemeinzustand deutlich reduziert.
- B. Ein Hornhautödem führt zu milchigem und verschwommenem Sehen, aber nicht zu einem Gesichtsfeldausfall.
- C. Venöse Verschlüsse verlaufen nicht, wie beschrieben, schlagartig und gehen funduskopisch mit deutlichen Blutungen einher.
- D. Bei einem Optikusscheidenmeningeom sind keine raschen Gesichtsfeldausfälle zu erwarten.
- E. Funktionell beschreiben die Patienten typischerweise einen balkenartigen Gesichtsfelddefekt. Funduskopisch sieht man ein intrazelluläres weißliches Netzhautödem ohne Reizzustand.

-
- B. Eine retinale Ischämie führt innerhalb weniger Stunden zum unwiederbringlichen Funktionsverlust der retinalen Rezeptoren.
 - C. Die Patienten weisen in der Regel die klassischen kardiovaskulären Risiken auf.
 - D. Die Sehschärfe ist meist deutlich herabgesetzt, da vorwiegend zentralen Arterien betroffen sind. Sie kann aber auch normal sein. Im Gesichtsfeld ist typischerweise ein Ausfall sichtbar.
 - E. Das typische Erkrankungsalter liegt zwischen 65 und 75 Jahren.
-
- D. Die Wirksamkeit der intraarteriellen Fibrinolysetherapie war Gegenstand langjähriger Studien. Als Ergebnis steht seit kurzer Zeit fest, dass die intraarterielle Fibrinolysetherapie innerhalb der ersten 4-8 Stunden angewendet werden muss. Aber selbst dann sind die Ergebnisse fraglich. Damit hat die intraarterielle Fibrinolysetherapie zur Behandlung retinaler arterieller Verschlüsse im klinischen Alltag an Bedeutung verloren. Im Gegensatz dazu ist die intravenöse Fibrinolysetherapie gerade in der klinischen Testung.
 - E. Die Indikation für eine Antikoagulation sollte in Abhängigkeit der zugrunde liegenden Erkrankungen gestellt werden. Diese sind in dem hier vorliegenden Fall (noch) nicht bekannt.