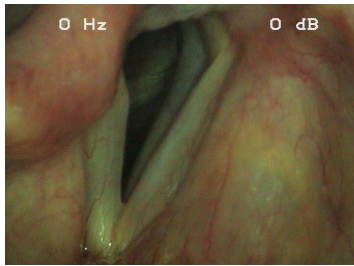


## Case description

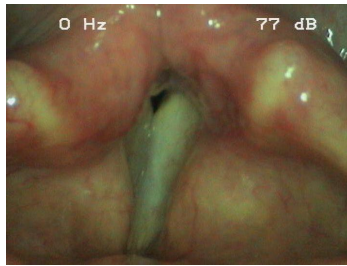
Bei einer **29-jährigen Patientin** musste wegen eines Karzinoms eine Thyreoidektomie durchgeführt werden. Direkt nach der Operation war die Patientin heiser. Die Atmung war nicht eingeschränkt. Schluckbeschwerden hatten nur für wenige Tage bestanden.

## Imagery



Makroskopie - Lupenlaryngoskopie  
(90° Optik) Respiration

**OLT-PareseResp**



Makroskopie - Lupenlaryngoskopie  
(90° Optik) Phonation

**OLT-ParesePhon**

## Questions about the case

1. Welcher Nerv versorgt den Musculus cricothyroideus?
  - A. N. phrenicus
  - B. N. recurrens
  - C. R. externus des N. laryngeus superior
  - D. R. internus des N. laryngeus superior
  - E. N. accessorius
  
2. Welcher Muskel ist der einzige Glottisöffner?
  - A. M. cricoarytaenoideus posterior ('Postikus')
  - B. M. cricoarytaenoideus lateralis
  - C. M. thyroarytaenoideus
  - D. M. cricothyroideus
  - E. M. interarytaenoideus
  
3. Welche klinische Symptomatik ist untypisch für eine akute einseitige Stimmlippenlähmung?
  - A. Heiserkeit
  - B. Leichte Dysphagie ohne Aspirationsneigung
  - C. Permanente Ruhedyspnoe mit Stridor
  - D. Schwacher Hustenstoß
  - E. Dyspnoe beim angestregten Sprechen

4. Welcher Zeitraum muss für die mögliche Erholung eines Kehlkopfnerfen eingeräumt werden?

- A. Maximal 2 Wochen
- B. Maximal 4 Wochen
- C. Maximal 4-6 Monate
- D. Maximal 6-8 Monate
- E. Maximal 10-12 Monate

## Diagnosis of the case

Rechtsseitige Stimmlippenlähmung mit Stillstand in Paramedianstellung.

## Diagnosis - ICD10

Chapter	ICD-10	Diagnosis	In picture	Comment
X. Krankheiten des Atmungssystems	J38.00	Glottislähmung	TBD	TBD

## Correct answers to the questions

1. (C), 2. (A), 3. (C), 4. (E),

## Questions about the case with comments

1. Tipp: Alle anderen Kehlkopfmuskeln werden vom N. recurrens versorgt.

- A. Er versorgt das Zwerchfell.
- B. Er versorgt alle anderen Kehlkopfmuskeln.
- D. Dies ist ein sensorischer Nerv.
- E. Er versorgt den M. sternocleidomastoideus und den M. trapezius.

2. Tipp: Alle anderen Muskeln sind Adduktoren der Stimmlippen.

- B. Dieser Muskel ist aufgrund der Rotationsfähigkeit des Stellknorpels ein sehr effektiver Adduktor.
- C. Dieser Muskel entspricht mit seinem medialen Anteil dem 'M. vocalis' und wirkt adduzierend.
- D. Dieser Muskel spannt durch die Verkippung des Ring- gegen den Schildknorpel die Stimmlippen und wirkt somit adduktorisch.
- E. Dieser Muskel zieht die Stellknorpel aufeinander zu und ist dementsprechend ein Adduktor.

3. Tipp: Unterscheiden Sie einseitige Lähmungen von beidseitigen.
- A. Heiserkeit ist typisch und ergibt sich aus dem fehlenden oder insuffizienten Glottisschluss.
  - B. Dies besteht meist nur für wenige Tage. Erinnerung: Der Larynx hebt sich beim Schlucken und sichert die Atemwege durch seinen sphinkterartigen Verschluss.
  - C. Dies wäre typisch für eine beidseitige 'paramediane' Stimmlippenlähmung.
  - D. Dieser erklärt sich durch den fehlenden oder insuffizienten Glottisschluss, wodurch der Aufbau des subglottischen Druckes beim Husten unmöglich wird.
  - E. Durch den fehlenden oder insuffizienten Glottisschluss entweicht sehr viel Luft beim Sprechen.
4. Tipp: Die Regeneration eines Nerven beträgt 1 mm pro Tag. Gerechnet wird beim Larynx die Strecke vom Hirnstamm bis zum Muskel.
- C. Bei angenommenen 30 cm sind bis zu 300 Tage Regenerationszeit einzuplanen. Zeigen sich nach 6 Monaten keinerlei Hinweise auf eine beginnende Regeneration sinkt die Wahrscheinlichkeit einer vollständigen Nervenerholung.
  - D. Bei angenommenen 30 cm sind bis zu 300 Tage Regenerationszeit einzuplanen. Zeigen sich nach 6 Monaten keinerlei Hinweise auf eine beginnende Regeneration sinkt die Wahrscheinlichkeit einer vollständigen Nervenerholung.
  - E. Ab diesem Zeitpunkt dürfen bei ausbleibender Nervenregeneration irreversible chirurgische Maßnahmen zur Verbesserung der laryngealen Funktion indiziert werden.