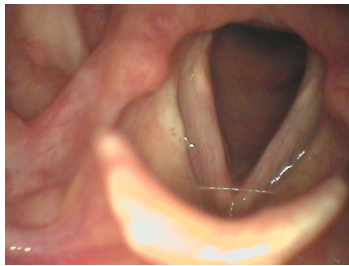


## Case description

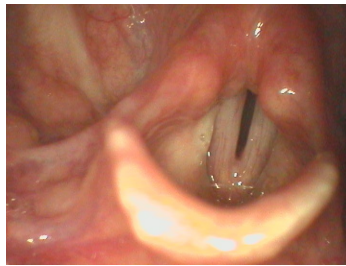
Eine **21-jährige Studentin** bemerkte am Wochenende leichte Halsschmerzen und fühlte sich nicht leistungsfähig. Die Stimme war am Sonntagmorgen 'weg'. Am Montag strengte sie das Sprechen bei der ärztlichen Untersuchung sehr an und es war nur eine brüchige Flüsterstimme zu hören. Das ursprüngliche Krankheitsgefühl war inzwischen deutlich gebessert.

## Imagery



Makroskopie - Lupenlaryngoskopie  
(90° Optik) Respiration

**OLT-LaryngitisResp**



Makroskopie - Lupenlaryngoskopie  
(90° Optik) Phonation

**OLT-LaryngitisPhon**

## Questions about the case

1. Welche organische Veränderung können Sie feststellen?
  - A. Stimmlippentumor links
  - B. Tumor auf Höhe der linken Taschenfalte
  - C. Tumor auf Höhe der linken aryepiglottischen Falte
  - D. Tumor über dem linken Stellknorpel
  - E. Alle Antworten sind falsch.
  
2. Welche anamnestische Frage wäre nicht zielführend?
  - A. Hatten Sie am Wochenende Fieber?
  - B. Hatten Sie Husten?
  - C. Hatten Sie Glieder- oder Kopfschmerzen?
  - D. Hatten Sie einen eitrigen oder wässrigen Schnupfen?
  - E. Haben Sie am Wochenende etwas Scharfes gegessen?
  
3. Welcher Befund auf der Abbildung begründet die Heiserkeit?
  - A. Rötung der Taschenfalte
  - B. Schwellung der Stellknorpel
  - C. Schwellung der Taschenfalten
  - D. Schwellung der Stimmlippenschleimhaut
  - E. Schwellung der Epiglottis

4. Wie lautet Ihre Diagnose?

- A. Bakterielle Laryngitis
- B. Virale Laryngitis
- C. Kehlkopfkarzinom
- D. Reinke-Ödem
- E. Psychosomatische Stimmstörung

## Diagnosis of the case

Virale Laryngitis mit Aphonie.

## Diagnosis - ICD10

Chapter	ICD-10	Diagnosis	In picture	Comment
X. Krankheiten des Atmungssystems	J04.0	Akute eitrige Laryngitis	TBD	TBD
XVIII. Symptome und abnorme klinische und Laborbefunde, die anderenorts nicht klassifiziert sind	R49.1	Aphonie	TBD	TBD

## Correct answers to the questions

1. (E), 2. (E), 3. (D), 4. (B),

## Questions about the case with comments

1. Tipp: Benennen Sie zunächst alle anatomischen Strukturen. Nehmen Sie bei Unsicherheit einen Anatomie-Atlas zur Hand.
  - A. Die Stimmlippen sind von glatter, jedoch diskret geröteter und teigig geschwollener Schleimhaut bedeckt.
  - B. Hier sehen Sie Normalbefunde beidseits.
  - C. Hier sehen Sie Normalbefunde beidseits.
  - D. Hier sehen Sie Normalbefunde beidseits.
  
2. Tipp: Die Schilderung der Patientin deutet auf ein akutes entzündliches Geschehen hin.
  - A. Gerade virale Infekte können kurzzeitige Erhöhungen der Körpertemperatur bewirken.
  - B. Dies würde auf einen Atemwegsinfekt hindeuten. Bei eitrigem Auswurf auf einen bakteriellen Infekt bzw. Superinfekt.
  - C. Dies könnte auf einen viralen Infekt hindeuten.
  - D. Dies würde auf einen bakteriellen (eitrig) oder viralen (wässrig) Infekt hindeuten.
  - E. Diese Frage lenkt nun völlig vom Thema ab.
  
3. Tipp: Die ursächliche Veränderung ist sehr diskret, bewirkt aber tatsächlich eine Aphonie.
  - A. Hier besteht keine Rötung.
  - B. Hier ist nichts geschwollen.
  - C. Hier ist nichts geschwollen.
  - D. Es ist kaum erkennbar aber typisch für die gefragte Diagnose.
  - E. Hier ist nichts geschwollen.

- A. Hierfür fehlen Eiter und/oder Beläge sowie die entsprechende Anamnese (z.B. Auswurf).
- B. So unspektakulär sieht sie aus.
- D. Dies entsteht nicht akut und ist meist ausgeprägter.
- E. Davon ist in diesem Fall nicht auszugehen, kann sich jedoch an eine akute Laryngitis anschließen.