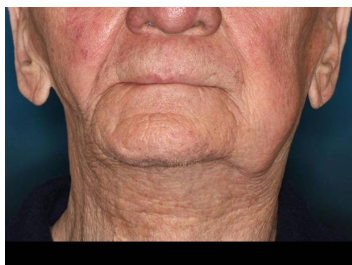


Case description

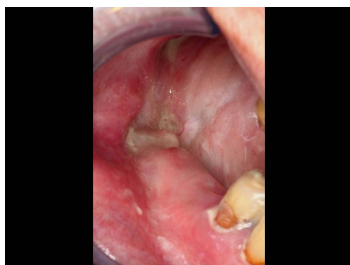
Ein **77-jähriger Mann** kommt zu Ihnen in die Praxis und klagt über zunehmende starke Schmerzen im rechten Unterkiefer.

Imagery



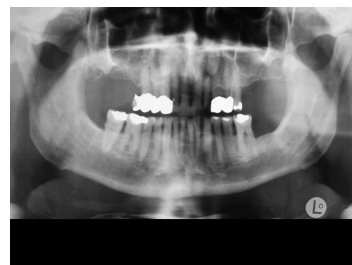
Makroskopie - präoperativ

**2-praeoperativ -
Makroskopie
präoperati(...)**



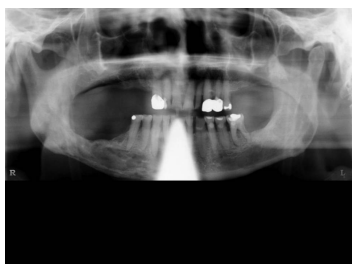
Makroskopie - intraoral präoperativ

**2-praeoperativ -
Makroskopie
präoperati(...)**



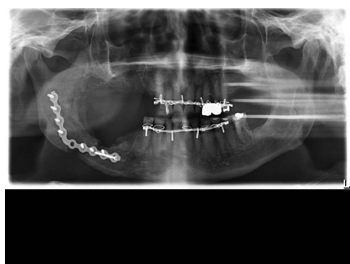
Bildgebung - OPAN prä-Radiatio

**1-Praeradiatio - OPAN
präradiatio**



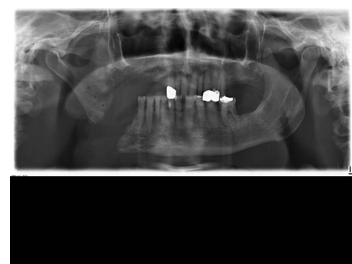
Bildgebung - OPAN präoperativ

**2-praeoperativ - OPAN
präoperativ OP1**



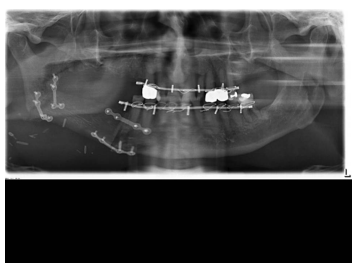
Bildgebung - OPAN postoperativ OP 1

**3-postoperativ - OPAN OP
1**



Bildgebung - OPAN postoperativ OP 2

**3-postoperativ - OPAN OP
2**



Bildgebung - OPAN postoperativ OP 3

**3-postoperativ - OPAN OP
3**

Questions about the case

1. Welche der folgenden Patientenaussagen während einer von Ihnen erhobenen Schmerzanamnese halten Sie für wahrscheinlich?
 - A. 'Vor 5 Tagen wurden mir 2 Backenzähne rechts gezogen.'
 - B. 'Ich war seit 3 Jahren nicht beim Zahnarzt.'
 - C. 'Vor 2 Wochen bin ich in der Wohnung hingefallen.'
 - D. 'Mir ist seit etwa einem halben Jahr nicht ganz wohl. Ich habe 10 kg Gewicht verloren.'
 - E. Alle Aussagen sind denkbar.

2. Bei der klinischen Untersuchung käme welcher Befund am ehesten als typische Folge dieser Strahlentherapie in Frage?
 - A. Xerostomie
 - B. Pathologische Unterkieferfraktur
 - C. Rezidiv des 'Zungenkrebses'
 - D. Hypersalivation
 - E. Candidose

3. Welche zahnärztlichen Maßnahmen sind für einen Patienten vor einer Strahlentherapie am sinnvollsten?
 - A. Komplette Entzahnung und sofortige prothetische Interimsversorgung
 - B. Parodontitis-Behandlung und Zahnerhalt von möglichst vielen Zähnen
 - C. Großzügige Gebissanierung und Anfertigen einer Bestrahlungsschiene
 - D. Normale Zahnsanierung und Anfertigen einer Bestrahlungsschiene
 - E. Professionelle Zahnreinigung und Fissurenversiegelung

4. Welche Therapieoption würde den osteoradionekrotischen Knochen am ehesten auf Dauer „heilen“ können?
- A. Dekortikation und Sequestrotomie
 - B. Mikrovaskulärer Knochenersatz
 - C. Freies Knochentransplantat
 - D. Osteosynthese zur Stabilisierung des Unterkiefers
 - E. Alle Antworten sind richtig.
5. Der Patient stellt sich postoperativ nach zwei Jahren wieder bei Ihnen in der Praxis vor. Er berichtet über 3 Operationen. Welche Operationen wurden wahrscheinlich in welcher Reihenfolge durchgeführt?
- A. Unterkieferresektion, Knochentransplantation, modellierende Osteotomie
 - B. Dekortikation/Sequestrotomie, Unterkieferresektion, alleinige Osteosynthese
 - C. Dekortikation/Sequestrotomie, Unterkieferresektion, mikrovaskulärer Knochenersatz
 - D. Dekortikation/Sequestrotomie, Osteosynthese der pathologischen Fraktur, freies Knochentransplantat
 - E. Alle Antworten sind richtig.

Diagnosis of the case

Osteoradionekrose des Unterkiefers rechts bei Z.n. Radiatio aufgrund eines Plattenepithelkarzinoms des Oropharynx.

Verlauf:

- OP 1: Sequestrotomie und Dekortikation bei pathologischer Unterkieferfraktur Regio 046 mit Osteosynthese (Rekonstruktionsplatte 2.3).
- OP 2: Sequestrotomie und Dekortikation, Entfernung der Osteosyntheseplatte, Unterkieferkontinuitätsresektion aufgrund anhaltender starker Schmerzen.
- OP 3: Unterkieferersatz durch ein mikrovaskuläres Knochentransplantat von der Skapula.

Diagnosis - ICD10

Chapter	ICD-10	Diagnosis	In picture	Comment
XI. Krankheiten des Verdauungssystems	K10.28	Abszess des harten Gaumens	TBD	TBD
XIX. Verletzungen, Vergiftungen und bestimmte andere Folgen äußerer Ursachen	S02.60	Geschlossene Unterkieferfraktur	TBD	TBD
XXI. Faktoren, die den Gesundheitszustand beeinflussen und zur Inanspruchnahme des Gesundheitswesens führen	Z94.6	Knochentransplantat	TBD	TBD

Correct answers to the questions

1. (E), 2. (A), 3. (C), 4. (B), 5. (C),

Questions about the case with comments

- A. --> V.a. Dolor post extractionem
 - B. --> V.a. akute Pulpitis, apikales Geschehen
 - C. --> V.a. Fraktur
 - D. --> V.a. Malignom mit pathologischer Fraktur
-
- A. Eine Xerostomie ist eine sehr häufige Folge einer Strahlentherapie im Kopf-Hals-Bereich.
 - B. Eine pathologische Unterkieferfraktur ist nicht direkte Folge einer Strahlentherapie, sondern Folge der Osteoradionekrose.
 - C. Ein Rezidiv wäre trotz Strahlentherapie, aber nicht in dessen Folge zu erwarten.
 - D. Hypersalivation ist keine Folge der Strahlentherapie.
 - E. Zur Candidose kommt es eher während der Strahlentherapie.

4. Bitte beachten Sie, dass die "Heilung" auf Dauer bestehen soll!
- A. Dies wäre die erste Therapieoption, die versucht wird, würde aber keine dauerhafte Heilung erzielen.
 - B. Dies ist die einzige Möglichkeit den osteoradionekrotischen Knochen durch gesunden Knochen (der nicht im Bestrahlungsfeld lag) zu ersetzen.
 - C. Ein freies Knochentransplantat würde ggf. aufgrund der schlechten intraoralen Bedingungen (durch Bestrahlung verminderte Wundheilung, Knochenheilung, Durchblutung, vernarbtes Gewebe) gar nicht erst einheilen.
 - D. Dies wäre eine Therapieoption bei einer pathologischen Fraktur, würde aber keine dauerhafte Heilung erzielen.
5. Schauen Sie sich dazu noch einmal genau die Bilder (OPAN) an. Der geschilderte Verlauf ist typisch für Patienten mit Osteoradionekrosen. Diese Patienten müssen häufig mehrmals operiert werden.
- A. Als 'modellierende Osteotomie' würde man Korrekturen am Kiefer bezeichnen, z.B. bei fibröser Dysplasie.
 - B. Die Dekortikation/Sequestrotomie wäre der 1. Schritt bei einer Osteoradionekrose, um eine Weichteildeckung zu erreichen und das osteomyelitische Knochengewebe, wenn möglich, bis zum gesünderen Knochen zu entfernen. Eine alleinige Osteosynthese war bei diesem Patienten nicht die letzte OP-Maßnahme.
 - C. Die Dekortikation brachte keine Linderung der Beschwerden, so dass eine Resektion versucht wurde. Um den Unterkiefer wiederherstellen zu können (Kaufunktion), wurde er in der 3. OP mit einer mikrovaskulären Skapula ersetzt.
 - D. Die Osteosynthese erfolgte zeitgleich mit der Dekortikation/Sequestrotomie. Ein freies Knochentransplantat ist bei diesen Lagerbedingungen der Empfängerregion nicht zu bevorzugen, es würde wahrscheinlich absterben.