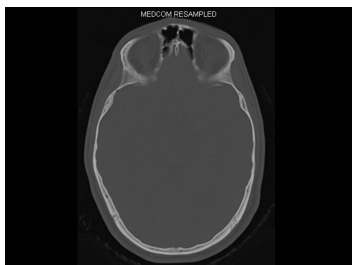


## Case description

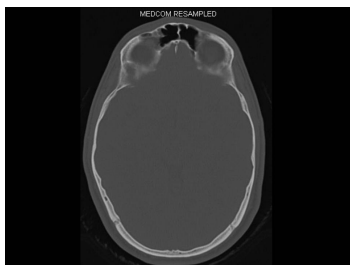
In der Notaufnahme stellt sich ein **junger Mann** vor. Er gibt an bei einer Rangelei mit seinem Freund dessen Knie gegen die Stirn bekommen zu haben. Dabei hätte es etwas geknirscht. Sie nehmen einen leichten Alkoholgeruch war.

## Imagery



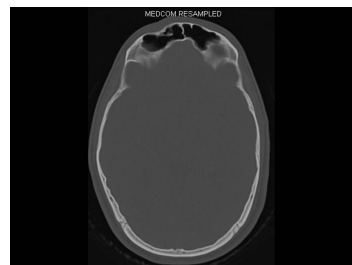
Bildgebung - CT axial

**Image00001**



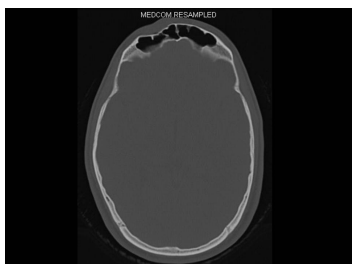Bildgebung - CT axial

**Image00002**



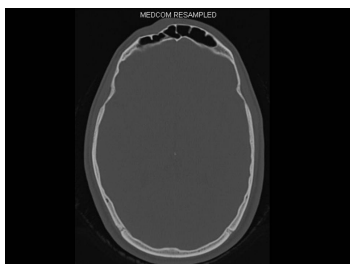
Bildgebung - CT axial

**Image00003**



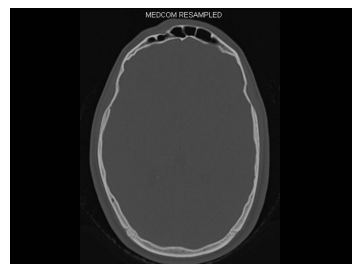
Bildgebung - CT axial

**Image00004**



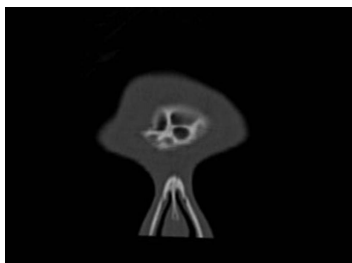
Bildgebung - CT axial

**Image00005**



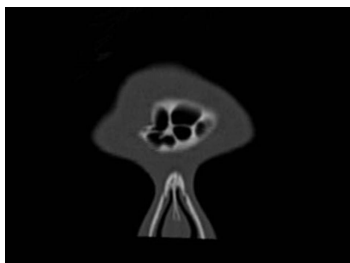Bildgebung - CT axial

**Image00006**



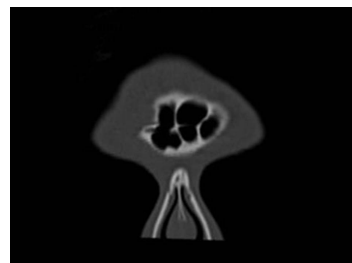
Bildgebung - CT koronar

**Image00001**



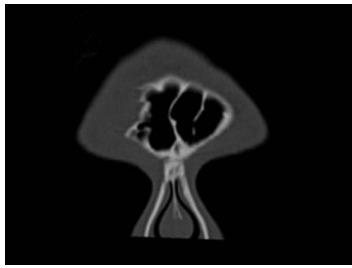
Bildgebung - CT koronar

**Image00002**



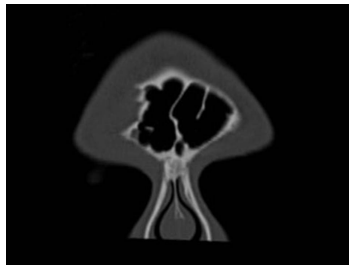
Bildgebung - CT koronar

**Image00003**



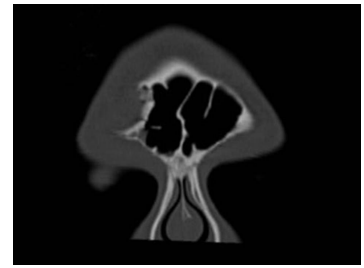
Bildgebung - CT koronar

**Image00004**



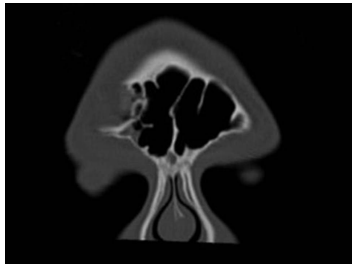
Bildgebung - CT koronar

**Image00005**



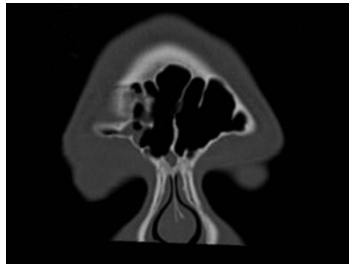
Bildgebung - CT koronar

**Image00006**



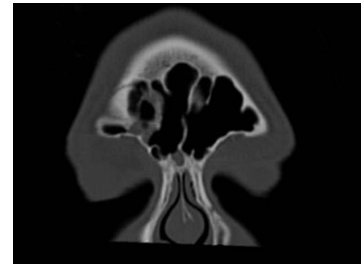
Bildgebung - CT koronar

**Image00007**



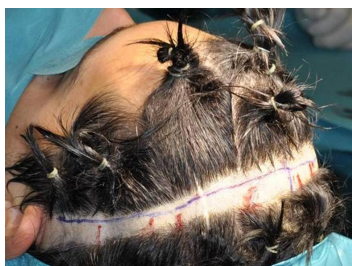Bildgebung - CT koronar

**Image00008**



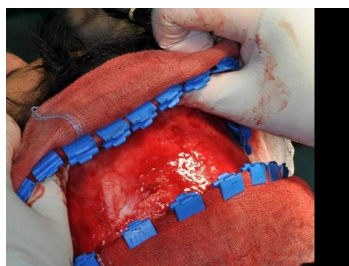
Bildgebung - CT koronar

**Image00009**



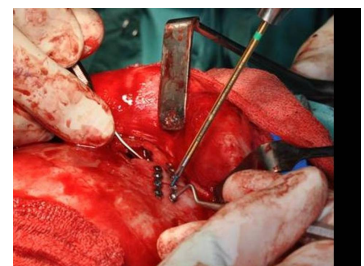
Makroskopie - intraoperativ

**Image00001**



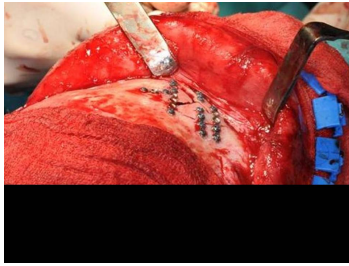
Makroskopie - intraoperativ

**Image00002**



Makroskopie - intraoperativ

**Image00003**



Makroskopie - intraoperativ

**Image00004**

## Questions about the case

1. Welcher weitere Befund würde am ehesten für eine Fraktur in dieser Region sprechen?
  - A. Einschränkung der Mundöffnung
  - B. Doppelbilder
  - C. Sensibilitätsstörung N. supraorbitalis
  - D. Sensibilitätsstörung N. infraorbitalis
  - E. Foetor alcoholicus
  
2. Welche zusätzliche Diagnostik wäre am sinnvollsten?
  - A. Konventionelle Röntgenaufnahme der Nasennebenhöhlen (NNH) und des Schädels von lateral
  - B. Computertomogramm und augenärztliche Untersuchung
  - C. Computertomogramm und Ultraschall der A. carotis communis
  - D. OPAN und Alkoholtest
  - E. DVT und EEG
  
3. Was ist am wenigsten wahrscheinlich für die Bewusstseinstörung ursächlich?
  - A. Alkoholrausch
  - B. Intrakranielle Blutung
  - C. Schädel-Hirn-Trauma
  - D. Hypertonie
  - E. Hirnödem

4. Sie antworten, dass ...
- A. dies unter anderem auch aus ästhetischen Gründen notwendig sei.
  - B. eine Meningitis so auf keinen Fall auftreten könne.
  - C. das Augendach immer rekonstruiert werden müsse, um Doppelbilder zu vermeiden.
  - D. es sonst auf jeden Fall zu einer Infektion der Stirnhöhle komme.
  - E. Alle Aussagen sind richtig.
5. Welchen Zugang wählen Sie für die operative Versorgung und über welche Komplikationen müssen Sie den Patienten unbedingt aufklären?
- A. Augenbrauenschnitt - Schädigung des Auges
  - B. Blepharoplastikzugang rechts - Schädigung des N. supraorbitalis
  - C. Koronarer Zugang - Schädigung der A. temporalis profunda
  - D. Koronarer Zugang - Schädigung des N. facialis
  - E. Direkt über der Fraktur - Schädigung des Riechzentrums
6. Welche Aussage zu Frakturen der Stirnhöhle/Frontobasis ist richtig?
- A. Bei der Einteilung nach Escher ist immer der nasoethmoidale Komplex mit einbezogen.
  - B. Eine Rhinoliquorrhoe liegt immer vor.
  - C. Es liegt immer gleichzeitig eine Epistaxis vor.
  - D. Solche Frakturen sind immer die Indikation zur sofortigen Operation.
  - E. Eine antibiotische Abschirmung ist immer notwendig.

## Diagnosis of the case

Stirnhöhlenvorderwandfraktur, Schädel-Hirn-Trauma I° .

## Diagnosis - ICD10

Chapter	ICD-10	Diagnosis	In picture	Comment
XIX. Verletzungen, Vergiftungen und bestimmte andere Folgen äußerer Ursachen	S02.0	Fraktur der Pars squamosa des Os temporale	TBD	TBD
XIX. Verletzungen, Vergiftungen und bestimmte andere Folgen äußerer Ursachen	S06.9	Bewusstlosigkeit bei Schädel-Hirn-Trauma	TBD	TBD

## Correct answers to the questions

1. (C), 2. (B), 3. (D), 4. (A), 5. (D), 6. (E),

## Questions about the case with comments

- A. Bei einer Jochbein- bzw. Jochbogenfraktur wäre die Mundöffnung durch den frakturierten Knochen evtl. gestört.
  - B. Doppelbilder können typischerweise bei einer Orbitabodenfraktur auftreten.
  - C. Dieser Befund passt zu einer Fraktur im Stirnbereich (= supraorbital).
  - D. Dieser Befund würde zu einer Fraktur im infraorbitalen Bereich (z.B. Jochbeinfraktur) passen.
  - E. Dieser Befund gibt Ihnen lediglich Hinweise auf den möglichen Unfallhergang, liegt selbstverständlich jedoch nicht klassischerweise bei einer Stirnhöhlenfraktur vor.
- 
- A. Eine NNH-Aufnahme wäre als Übersicht nicht sehr aussagekräftig. Aufgrund der nicht abzuschätzenden intrakraniellen Beteiligung, wäre ein CT sinnvoll. Aus Strahlenschutzgründen würde sich daher die Röntgenaufnahme der NNH und des Schädels erübrigen.
  - B. Ein CT ist indiziert. Auf eine augenärztliche Untersuchung sollte nicht verzichtet werden, da Knochensplitter das Auge schädigen könnten. Denken Sie außerdem an Einblutungen und ein mögliches retrobulbäres Hämatom.
  - C. Ein CT ist indiziert. Jedoch besteht keine direkte Indikation für eine sonographische Untersuchung der A. carotis communis.
  - D. Ein OPAN würde die Stirn nicht abbilden.
  - E. Je nach DVT ist es nicht möglich im 'field of view' die Stirn komplett abzubilden. Außerdem fehlt eine Darstellung des intrakraniellen Raumes, dessen Beurteilung hier wichtig ist.

- A. Dies ist möglich, da Alkohol auch im zeitlichen Verlauf noch resorbiert werden kann und zu systemischen Wirkungen führt.
  - B. Eine intrakranielle Blutung sollte bei Gewalteinwirkungen auf den Kopf immer in Betracht gezogen werden - insbesondere dann, wenn Patienten blutgerinnungshemmende Medikamente einnehmen.
  - C. Ein Bewusstseinsverlust kann auch erst im zeitlichen Verlauf nach einem Unfallereignis eintreten, wenn dabei ein Schädel-Hirn-Trauma verursacht wurde.
  - D. Da es sich um einen jungen Patienten ohne Vorerkrankungen handelt, ist dies am unwahrscheinlichsten.
  - E. In der Folge eines Schädel-Hirn-Traumas kann es zu einem Hirnödem kommen, das wiederum Bewusstseinstörungen verursachen kann.
- 
- A. Durch die dünne Stirnhaut wäre ansonsten eine bleibende 'Delle' im Knochen nach Verschwinden des Hämatoms gut sichtbar.
  - B. Die Gefahr einer Meningitis wird durch die OP nur verringert.
  - C. Doppelbilder resultieren zumeist aus einer Orbitabodenfraktur, die hier nicht vorliegt. Bei nicht dislozierten Fragmenten des Orbitadaches kann ggf. auf eine Rekonstruktion verzichtet werden.
  - D. Dies ist auch nach der OP sicherlich möglich, wäre typischerweise jedoch nicht zu erwarten.

- A. Mit einem Augenbrauenschnitt könnte man nicht die komplette Stirnhöhlevorderwand darstellen. Bei OP-Zugängen in der Nähe des Auges, muss immer über Augenschädigungen aufgeklärt werden.
- B. Mit einem Blepharoplastikzugang, der lateral liegt, könnte man nicht die komplette Stirnhöhlevorderwand darstellen. Der N. supraorbitalis liegt medial und ist hierbei nicht direkt gefährdet.
- C. Eine Schädigung der A. temporalis profunda ist daher unwahrscheinlich, da sie zu tief im Gewebe und sogar unter den M. temporalis verläuft.
- D. Dabei kann der Stirnast des N. facialis verletzt werden.
- E. Dieser Zugang wäre nur dann ästhetisch vertretbar, wenn an dieser Stelle auch eine ausgedehnte Riss-Quetschwunde vorliegt und sich daher ohnehin eine Narbe bilden würde. Ein Verletzung des intrakraniell gelegenen Riechzentrums ist nahezu ausgeschlossen.
- A. Bei Typ IV liegt ein laterales Trauma vor, wobei der nasoethmoidale Komplex nicht betroffen ist.
- B. Zu einer Rhinoliquorrhoe kommt es nur dann, wenn die Dura mater verletzt wurde. Dies ist meistens der Fall, wenn auch die Hinterwand der Stirnhöhle frakturiert ist.
- C. Zum Nasenbluten kommt es nur bei Schleimhauteinrissen in der Nase.
- D. Eine sofortige Versorgung ist nur bei Beteiligung der Stirnhöhlenhinterwand (Duraeinriss) sowie bei einer intrakraniellen Beteiligung zu erwägen.
- E. Es besteht die Gefahr einer aufsteigenden Infektion mit konsekutiver Meningitis.