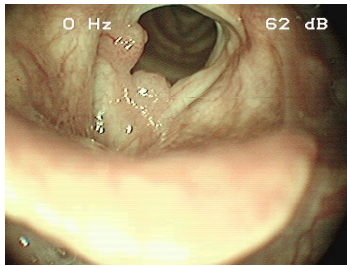


## Case description

Ein **52-jähriger Patient** berichtet über eine Heiserkeit, die seit mehreren Jahren bestünde und sich in den letzten Monaten deutlich verstärkt habe. Er ist Nichtraucher und hat ansonsten keinerlei gesundheitliche Beschwerden.

## Imagery



Makroskopie - Lupenlaryngoskopie  
(90° Optik) Respiration

**OLT-PapillResp**

## Questions about the case

1. Sie betrachten die Laryngoskopieaufnahme. Welche Diagnose ist am wahrscheinlichsten?
  - A. Stimmlippenknötchen
  - B. Stimmbandpolypen
  - C. Kontaktulzera des Larynx
  - D. Exophytische Laryngitis
  - E. Larynxpapillomatose
  
2. Sie stellen die Diagnose einer Larynxpapillomatose. Welche der folgenden Aussagen ist falsch?
  - A. Bei der Larynxpapillomatose handelt es sich um eine nicht heilbare Erkrankung.
  - B. Die Erkrankung wird durch das Humane Papilloma Virus (HPV) und vor allem HPV 6 und 11 ausgelöst.
  - C. Es können sowohl Kinder (juvenile Papillomatose) als auch Erwachsene (adulte Papillomatose) betroffen sein
  - D. Die Larynxpapillomatose rezidiert nicht
  - E. Die frühe HPV-Impfung zur Prophylaxe des Cervixkarzinoms kann sich zukünftig ebenfalls als Prophylaxe für die Larynxpapillomatose erweisen
  
3. Welche Aussagen zu dem HP-Viren ist falsch?
  - A. HPV 16 und 18 gehören zu den low-risk HP-Viren
  - B. HPV 6 und 11 gehören zu den low-risk HP-Viren
  - C. Bei den Subtypen der high-risk HP-Viren ist die Gefahr einer malignen Entartung gegeben
  - D. An der Cervix und im Larynx treten gleiche Subtypen der HP-Viren auf
  - E. Die HPV-Impfung schützt inzwischen gegen die häufigsten low- und high-risk Subtypen der HP-Viren.

## Diagnosis of the case

Larynxpapillomatose.

## Diagnosis - ICD10

Chapter	ICD-10	Diagnosis	In picture	Comment
II. Neubildungen	D14.1	Gutartige Neubildung der Cartilago arytaenoidea	TBD	TBD
XVIII. Symptome und abnorme klinische und Laborbefunde, die anderenorts nicht klassifiziert sind	R49.0	Dysphonie	TBD	TBD

## Correct answers to the questions

1. (E), 2. (D), 3. (A),

## Questions about the case with comments

- A. Leider nein! Schauen Sie sich im Internet Bilder der Stimmlippenknötchen an, dieser Befund ist für eine andere Diagnose typischer!
  - B. Leider nein! Schauen Sie sich im Internet Bilder der Stimmbandpolypen an, dieser Befund ist für eine andere Diagnose typischer!
  - C. Leider nein!
  - D. Nein! Diese Diagnose existiert nicht.
- 
- A. Richtig! Die phonochirurgische Behandlung ist aktuell das Mittel der Wahl. Es ist jedoch die Falschaussage gesucht.
  - B. Richtig! Es ist jedoch die Falschaussage gesucht.