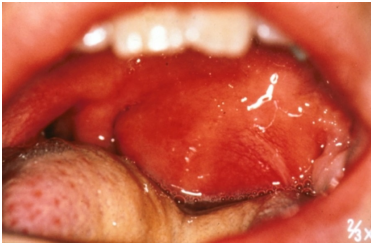

## Case description

Ein **22-jähriger Student** hat seit wenigen Tagen linksseitig lokalisierte Halsschmerzen. Seit einigen Stunden sind diese Schmerzen unerträglich geworden.

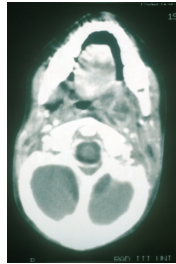
Die Mundöffnung ist erschwert und die Nahrungsaufnahme nur mit Schwierigkeiten möglich, da das Schlucken behindert ist.

## Imagery



Makroskopie - Untersuchung des Oropharynx

**OLT-PeritonsAbszess**



Bildgebung - CT (axial)

**OLT-PeritonsAbszCT**

## Questions about the case

1. Welche Befundbeschreibung ist richtig?
  - A. Entzündliche Vorwölbung des linken Weichgaumens
  - B. Massive Schwellung der Uvula
  - C. Tumoröse Vergrößerung der Zunge
  - D. Ödematöse Schwellung der Lippen
  - E. Entzündliche Vorwölbung des rechten Weichgaumens
  
2. Sie ordnen eine CT-Untersuchung an. Was sollte darüber hinaus nicht vordringlich durchgeführt werden?
  - A. Temperaturmessung
  - B. Blutbilduntersuchung
  - C. Bestimmung der Gerinnungsfaktoren
  - D. Tracheotomie
  - E. Abszesspunktion
  
3. Welche Therapiemaßnahmen würden Sie durchführen?
  - A. Operation zur Abszessdrainage, Erregersicherung und Gewebeprobe - meist mit Tonsillektomie bds. in der gleichen Sitzung
  - B. Ambulante orale Antibiose, Wiedervorstellung bei Bedarf
  - C. Rotlicht und Zwiebelwickel
  - D. Schmerzmedikation mit Acetylsalicylsäure (ASS) und Salbeitee zum Gurgeln
  - E. Es ist keine Therapie erforderlich.

4. Welche Aussage zum Peritonsillarabszess ist falsch?

- A. Es liegt eine Mischinfektion (aerob-anaerob) vor, obwohl Streptokokken der Gruppe A dominieren
- B. Der Einbruch in das Spatium parapharyngeum und damit das Absinken des Abszesses ins Mediastinum (Mediastinitis) ist eine lebensgefährliche Komplikation
- C. Ein Angioödem ist eine relevante Differenzialdiagnose
- D. Die Speichelproduktion ist meist vermindert (Hyposalivation)
- E. Die Lymphknoten im Kieferwinkel sind meist vergrößert und schmerzhaft

## Diagnosis of the case

Peritonsillarabszess.

## Diagnosis - ICD10

Chapter	ICD-10	Diagnosis	In picture	Comment
X. Krankheiten des Atmungssystems	J36	Intratonsillarabszess	TBD	TBD

## Correct answers to the questions

1. (A), 2. (D), 3. (A), 4. (D),

## Questions about the case with comments

1. Tipp: Die Anatomie ist stark 'verschoben'.

- A. Zwischen Weichgaumen und der dahinter liegenden Tonsille hat sich ein Abszess gebildet.
- B. Eine Schwellung der Uvula könnte als Begleitödem durchaus vorliegen. Die Uvula ist in diesem Fall aber nur nach lateral verdrängt.
- C. Tumoren der Zunge sind meist plattenepithelialen Ursprungs und oft ulzerierend.
- D. Diese kommen z.B. beim 'Quincke-Ödem' vor.
- E. Der linke Weichgaumen ist betroffen.

2. Das CT dient dem Ausschluss eines retropharyngealen Abszesses. Sollte ein solcher nicht erkannt werden, würde bei ungünstigem Verlauf z.B. eine Mediastinitis drohen, die mit einer hohen Mortalität einhergeht.

- A. Hierbei handelt es sich um eine einfache und wichtige Maßnahme bei entzündlichen Prozessen.
- B. Dies ist zur Einschätzung der Entzündung und zur OP-Vorbereitung erforderlich.
- C. Dies ist im Rahmen der OP-Vorbereitung erforderlich.
- D. Diese wäre nur in dramatischen Ausnahmefällen, z.B. bei beidseitigen Befunden und unmöglicher Intubation notwendig.
- E. Diese wird zur Diagnosesicherung und Entlastung des Abszesses durchgeführt. Der hierbei gewonnene Eiter sollte auf Erreger und deren mögliche Resistenzen getestet werden!

3. Tipp: Bitte beachten Sie den CT-Befund.

- A. In Bezug auf die Tonsillektomie sind sowohl ein- als auch zweizeitige Vorgehensweisen beschrieben. Postoperativ sollte eine i.v.-Antibiose mit einem gegen Staphylokokken wirksamen Antibiotikum erfolgen.
  - B. Das wäre im vorliegenden Fall ein grober Fehler.
  - C. Katastrophe! Durch Wärme kann ein entzündlicher Prozess stimuliert werden. Dies kann zu lebensgefährlichen Thrombosen führen und/oder der Schwerkraft folgend zu einer lebensgefährlichen Mediastinitis. Solche dramatischen Verläufe entwickeln sich innerhalb weniger Stunden. Also: Größte Vorsicht bei Entzündungen im Kopf- und Halsbereich!
  - D. 2. Katastrophe! ASS wirkt sich negativ auf die Blutgerinnung aus und erhöht somit die intraoperative Blutungs- sowie die Nachblutungsgefahr! Salbeitee ist sinnvoll bei leichten Halsentzündungen aber sicher nicht beim Abszeß. Dieser erfordert eine stationäre i.v.-Antibiose plus Operation.
  - E. Das ist natürlich Unsinn.
- 
- A. Richtig! Gefragt ist jedoch nach der Falschantwort.
  - B. Richtig! Gefragt ist jedoch nach der Falschantwort.
  - C. Richtig! Gefragt ist jedoch nach der Falschantwort.
  - D. Korrekt, es handelt sich um die Falschantwort. Bei einem Peritonsillarabszess kommt es eher zu einer Hypersalivation.
  - E. Richtig! Gefragt ist jedoch nach der Falschantwort.