

Case description

Eine **75-jährige Frau** sucht Sie erstmals in Ihrer hausärztlichen Praxis aufgrund eines seit zwei Tagen blutunterlaufenen Auges auf. Sie habe vergleichbare Veränderungen in den letzten Jahren schon öfters gehabt. Diesmal sei sie aber zum Arzt gegangen, weil ihr Sohn, der sie gerade besuchte, sehr besorgt war.

Imagery

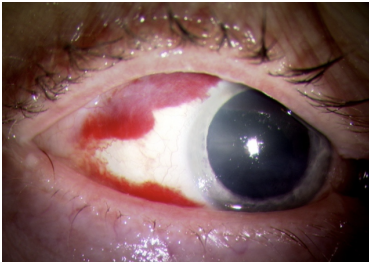
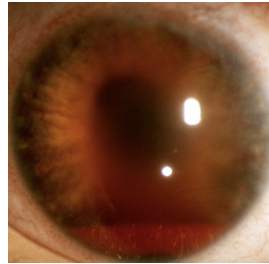
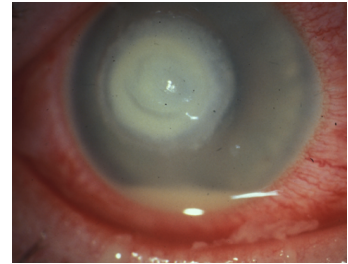


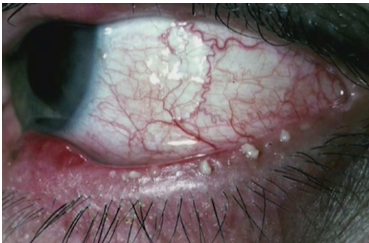
Bild zum Fall



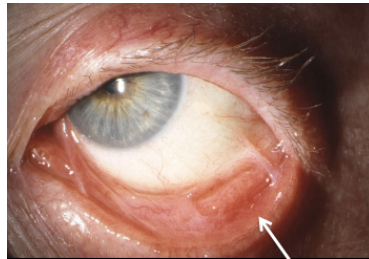
Hyphäma



Hypopyon



Blepharitis



Symblepharon

Questions about the case

1. Welche Struktur ist von der Blutung betroffen?

- A. Augenlid
- B. Bindehaut
- C. Hornhaut
- D. Vorderkammer des Auges
- E. Netzhaut

2. Wie lautet Ihre Diagnose?

- A. Symblepharon
- B. Hypopyon
- C. Hyphäma
- D. Hyposphagma
- E. Blepharitis

3. Welche Aussage zur Ursache eines Hyposphagmas ist NICHT richtig?

- A. Ein Trauma muss ausgeschlossen werden.
- B. Bei Rezidiven muss eine arterielle Hypertonie ausgeschlossen werden.
- C. Es tritt meist spontan auf.
- D. Es tritt häufiger unter Einnahme von Vitamin K-Antagonisten auf.
- E. Sie korrelieren mit einem erhöhten intrazerebralen Blutungsrisiko einher.

4. Welche Aussage zur Therapie des Hyposphagmas ist richtig?

- A. Es kann mit benetzenden Augentropfen behandelt werden.
- B. Es sollte mit hochdosierten steroidalen Augentropfen behandelt werden.
- C. Es sollte primär mit antibiotischen Augentropfen behandelt werden.
- D. Es darf nicht mit Augentropfen behandelt werden.
- E. Eine antikoagulative Therapie muss beendet werden.

Diagnosis of the case

Hyposphagma.

Diagnosis - ICD10

Chapter	ICD-10	Diagnosis	In picture	Comment
VII. Krankheiten des Auges und der Augenanhangsgebilde	H11.3	Bindehautblutung	TBD	TBD

Correct answers to the questions

1. (B), 2. (D), 3. (E), 4. (A),

Questions about the case with comments

- A. Die Augenlider sind nicht gerötet.
 - B. Es ist eine ausgedehnte Bindehautblutung sichtbar.
 - C. Die Hornhaut ist glatt und klar. Blutungen im Bereich der Hornhaut sind kaum möglich, allerdings können Vaskularisationen pathologisch voranwachsender Gefäße eine Rötung verursachen.
 - D. Die Vorderkammer ist tief und scheint reizfrei.
 - E. Die Netzhaut ist auf dem Bild nicht zu beurteilen.
-
- A. Bei einem Symblepharon handelt es sich um eine Verklebung der Bindehautblätter. Typischerweise findet sich ein Symblepharon beim okulären Pemphigoid, nach Verätzungs- oder Verbrennungstraumata sowie im Rahmen einer diphterischen Konjunktivitis oder okulokutaner Syndrome (z.B. Lyell-Syndrom, Stevens-Johnson-Syndrom).
 - B. Ein Hypopyon bezeichnet die Ansammlung von Eiter in der vorderen Augenkammer und ist gekennzeichnet durch einen hellen Flüssigkeitsspiegel im unteren Bereich der Vorderkammer, direkt hinter der Hornhaut. Im aktuellen Fall verursacht durch ein bakterielles Hornhautulkus..
 - C. Ein Hyphäma bezeichnet die Ansammlung von Blut in der vorderen Augenkammer. Hier findet sich entsprechend ein rötlicher Flüssigkeitsspiegel im unteren Bereich der Vorderkammer, direkt hinter der Hornhaut.
 - D. Ein Hyposphagma bezeichnet eine Einblutung in oder unter die Bindehautblätter.
 - E. Bei einer Blepharitis handelt es sich um eine Entzündung der Lidränder. Auf dem Bild ist eine ausgedehnte Blepharitis mit Stau des Sekrets in den Meibomdrüsen sichtbar.

- E. Früher wurde die Annahme vertreten, dass das Hyposphagma mit einem erhöhten Risiko für Hirnblutungen einhergeht. Diese Annahme konnte mittlerweile aber eindeutig widerlegt werden.
- A. Ein Hyposphagma ist für das Auge eine harmlose Veränderung. Eine stärkere Unterblutung kann zu einer Bindehautschwellung und konsekutiv zu Benetzungsstörungen führen. In solchen Fällen kann der Einsatz von benetzenden Augentropfen sinnvoll sein. Je nach Ausmaß der Bindehautschwellung kann dies für ca. 2 Wochen notwendig sein.
- B. Steroide sind nicht indiziert.
- C. Antibiotische Augentropfen sind nur dann indiziert, wenn zugleich auch eine Konjunktivitis besteht. Das Hyposphagma kann hierbei Folge von mechanischem Reiben am Auge sein.
- D. Bei den meisten Augenerkrankungen dürfen Augentropfen eingesetzt werden.
- E. Rezidive eines Hyposphagmas sollten zum Anlass genommen werden, eine antikoagulative Therapie zu überprüfen. Ein sofortiges Absetzen ist jedoch nicht notwendig.