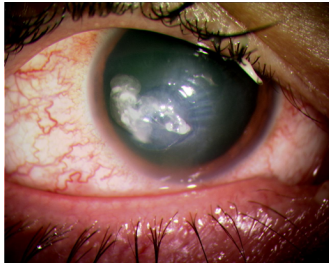


Case description

Ein **28-jähriger Mann** berichtet über erstmalig aufgetretene starke Schmerzen am rechten Auge, die er seit 2 Tagen wahrnehme. Er trage seit Jahren Kontaktlinsen. Nach Rückfragen gibt er an, dass er weiche Monatslinsen verwende und die aktuellen Kontaktlinsen bereits vor 2 Wochen hätte wechseln sollen. Auch die Reinigungsflüssigkeit sei schon etwas älter. Sie sehen den in Abbildung 1 dargestellten Befund.

Imagery



Unter der Linse_1

Questions about the case

1. Frage zur Anatomie der Hornhaut: Welche Reihenfolge der Hornhautschichten (von außen nach innen) ist richtig?
 - A. Epithel - Stroma - Bowman-Schicht - Descemet - Endothel
 - B. Epithel - Bowman-Schicht - Descemet - Stroma - Endothel
 - C. Epithel - Bowman-Schicht - Stroma - Descemet - Endothel
 - D. Epithel - Descemet - Bowman-Schicht - Stroma - Endothel
 - E. Epithel - Descemet - Stroma - Bowman-Schicht - Endohel

2. Wie lautet im vorliegenden Fall Ihre Diagnose?
 - A. Keratokonus
 - B. Akutes Glaukom
 - C. Bakterieller Hornhautulkus
 - D. Blepharokonjunktivitis
 - E. Herpeskeratitis dendritica

3. Welche Antwort zur Kontaktlinse ist nicht richtig?
 - A. Eine weiche Kontaktlinse begünstigt prinzipiell die Entstehung von Infektionen.
 - B. Während des Tragens weicher Kontaktlinsen hat man eine geringere Sensibilität.
 - C. Wenn bei Kontaktlinsenträgern eine Infektion am Auge entsteht, sollte auch die Reinigungsflüssigkeit und die Behälter untersucht werden.
 - D. Weiche Kontaktlinsen sind grundsätzlich sauerstoffdurchlässiger als formstabile (harte) Kontaktlinsen.
 - E. Bei Kontaktlinsen muss die Tragedauer genau beachtet werden.

4. Welche Aussage zum Hornhautulkus ist richtig?

- A. Als Erreger finden sich am häufigsten Gonokokken.
- B. Als Erreger sind bei Kontaktlinsenträgern besonders *Pseudomonas aeruginosa*, *Proteus mirabilis* und Akanthamoeben gefürchtet.
- C. Muzin verhindert physiologischerweise bakterielles Wachstum auf der Hornhautoberfläche.
- D. Als Erreger einer Infektion bei Kontaktlinsen finden sich am häufigsten Pilze.
- E. Bei einem Hornhautulkus muss sofort ein hochdosiertes Steroid getropft werden.

Diagnosis of the case

Hornhautulkus beim Tragen von weichen Kontaktlinsen.

Diagnosis - ICD10

Chapter	ICD-10	Diagnosis	In picture	Comment
VII. Krankheiten des Auges und der Augenanhangsgebilde	H16.0	Chronisches Ulkus mit Hypopyon	TBD	TBD

Correct answers to the questions

1. (C), 2. (C), 3. (D), 4. (B),

Questions about the case with comments

- C. Die Hornhaut besteht aus folgenden Schichten: 1. Ein mehrschichtiges, nicht-verhornendes Plattenepithel. 2. Das Epithel hat eine dünne Basalmembran. 3. Darunter liegt eine dickere und feste Membran aus kollagenem Bindegewebe, die Bowman-Membran. 4. Das Stroma besteht aus sehr regelmäßig aufgebautem kollagenem Bindegewebe und enthält keine Blutgefäße (immunologisches Privileg). 5. Darunter liegt die Descemet-Membran. Sie bildet die Basalmembran der einschichtigen Endothelzellen.
- A. Ein Keratokonus ist eine kegelförmige Aussackung der Hornhaut.
- B. Beim akuten Glaukom (Glaukomanfall) ist die Hornhaut durch die Wassereinlagerung (akut erhöhter Augeninnendruck) milchig getrübt.
- C. Auf dem Bild ist ein bakterielles Hornhautulkus zu sehen.
- D. Eine Blepharokonjunktivitis verläuft zu Beginn ohne Beteiligung der Hornhaut. Im vorliegenden Fall sind die Lidränder relativ wenig beteiligt.
- E. Eine Herpeskeratitis dendritica ist eine bäumchenartige Veränderung der oberflächlichen Hornhautschicht.

- A. Es wird ein künstliches Milieu geschaffen wird, in dem sich Keime besser vermehren können.
- B. Weiche Kontaktlinsen bedecken im Gegensatz zu formstabilen oder harten Kontaktlinsen den Limbus (sind also größer als die Hornhaut) und reduzieren so die sensible Rückmeldung, weshalb Infektionen erst später erkannt werden.
- C. Bei Infektionen müssen zusätzlich zur Kontaktlinse auch immer die weiteren Utensilien mikrobiologisch untersucht werden, in denen die Kontaktlinsen aufbewahrt und mit denen sie gereinigt werden.
- D. Die formstabilen Kontaktlinsen sind sauerstoffdurchlässiger und damit prinzipiell besser für die Ernährung der Hornhaut als die weichen Kontaktlinsen. Sie führen aber zu einer herabgesetzten Sensibilität. Deshalb werden sie bei oberflächlichen Verletzungen auch als Verbandslinse eingesetzt, allerdings nur unter Schutz mit konservierungsmittelfreien antibiotischen Augentropfen.
- E. Ein Übertragen (Verwenden länger als die vorgeschriebene Zeitspanne) ist unbedingt zu vermeiden.
-
- A. Gonokokken sind die Erreger der Neugeborenenkonjunktivitis (Gonoblennorrhoe), die typischerweise zwischen dem 1. und dem 3. Lebenstag entsteht. Weitere häufige Erreger der Neugeborenenkonjunktivitis sind Staphylokokken, Streptokokken, Haemophilus influenza und Pseudomonas aeruginosa (4. bis 5. Lebenstag), der Herpes simplex-Virus (5. bis 7. Lebenstag) sowie Chlamydien (5. bis 14. Lebenstag).
- B. Pseudomonas aeruginosa: häufig bei Hornhautulzera und weichen Kontaktlinsen; starker Vorderkammerreiz und schleimige Auflagerung sind typisch. - Proteus mirabilis: seltener Keim, aber sehr schneller Verlauf. - Acanthamoeben: langsamer, aber sehr hartnäckiger Verlauf.
- C. Lysozym verhindert physiologischerweise bakterielles Wachstum auf der Hornhautoberfläche. Muzin ist die hornhautzugewandte Schicht des Tränenfilms und wird in den Becherzellen der Bindehaut gebildet.
- D. Pilze sind selten Ursache eines Hornhautulkus. Es braucht meist ein Trauma, typisch sind landwirtschaftliche Verletzungen.
- E. Steroide sind bei bakteriellen Hornhautulzera kontraindiziert! Hier kommen primär Antibiotika zum Einsatz.