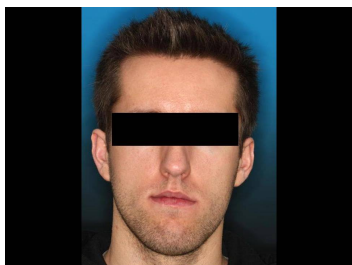


## Case description

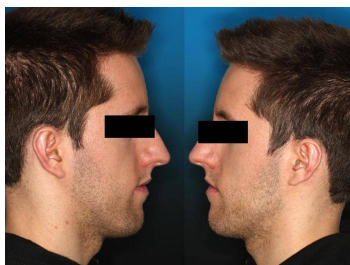Nach kieferorthopädischer Vorbehandlung stellt sich ein **gesunder 21-jähriger Patient** mit seiner Mutter in einer mund-, kiefer- und gesichtschirurgischen Klinik vor. Er gibt, dass er sein Kiefergelenkknacken behandeln lassen möchte.

## Imagery



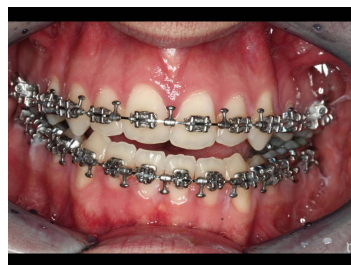Makroskopie - extraoral

**Image00001**



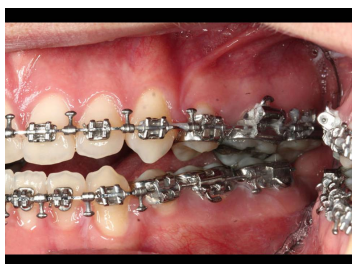Makroskopie - extraoral

**Image00002**



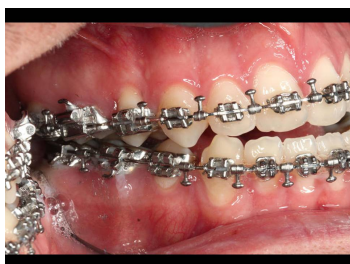Makroskopie - intraoral

**Image00001**



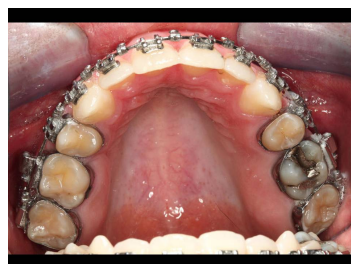Makroskopie - intraoral

**Image00002**



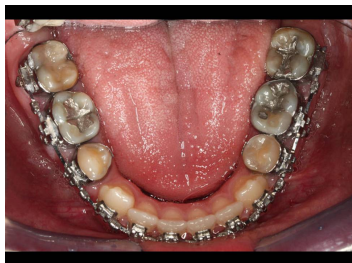Makroskopie - intraoral

**Image00003**



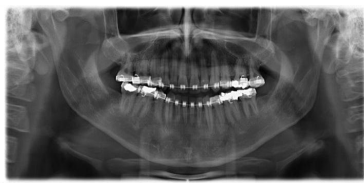Makroskopie - intraoral

**Image00004**



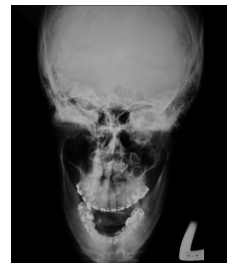Makroskopie - intraoral

**Image00005**



Bildgebung - OPAN präoperativ

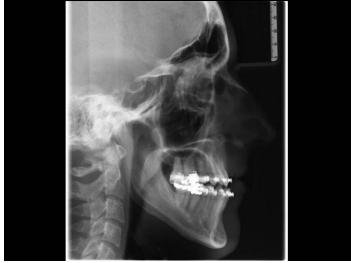**Bildgebung - OPAN  
präoperativ**



Bildgebung - Clementschiß  
präoperativ

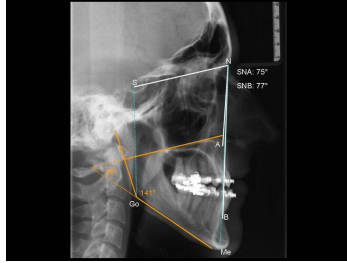
**Bildgebung  
Clementschiß**

präoperativ



Bildgebung - Fernröntgenseitenbild präoperativ

**Bildgebung -  
Fernröntgenseitenbild  
prä(...)**



Bildgebung - Fernröntgenseitenbild ausgemessen präoperativ

**Bildgebung -  
Fernröntgenseitenbild  
ausg(...)**

## Questions about the case

1. Da der Patient keine kieferorthopädischen Unterlagen außer den Röntgenbildern dabei hat, wollen Sie sich erstmal ein Bild über ihn machen. Was ist bei Ihrem Erstgespräch für die geplante Operation sehr wichtig?
  - A. Sie erklären dem Patienten, dass der geplante Eingriff das Kiefergelenkknacken auf jeden Fall beseitigt.
  - B. Der Patient erklärt Ihnen, dass er sowohl beim Kauen als auch aus ästhetischen Gründen ein Problem hat.
  - C. Da die Risiken der Operation dem Patienten wahrscheinlich schon vom Kieferorthopäden erklärt wurden, unterlassen Sie dies, um ihm keine weitere Angst zu machen.
  - D. Die Mutter des Patienten gibt Ihnen zu verstehen, dass sie die Operation unbedingt möchte.
  - E. Sie klären den Patienten über die Operationsrisiken auf, insbesondere über mögliche Schädigungen des N. facialis.
  
2. Welchen Befund erheben Sie bei der klinischen Untersuchung des Patienten?
  - A. Die Gesichtsdrittel nach Kollmann sind gleich.
  - B. Der Patient hat ein schiefes Vorgesicht bei front-offenem Biss.
  - C. Bei der Verzahnung handelt es sich um eine Neutralokklusion nach Angle, da der Oberkiefereckzahn hinter dem Unterkiefereckzahn steht.
  - D. Ausgleichsextraktion im mikrognathen Oberkiefer bei mandibulärer Klasse III
  - E. Die Verzahnung ergibt einen Mesialbiss um ca. 1/2PB.

3. Welche Befunde ergeben sich nach Auswertung der Röntgenbilder?
- A. Der Wert des Kieferwinkels deutet auf ein brachiofaziales Wachstum hin.
  - B. Da der Basiswinkel im Normbereich liegt, liegt keine Tendenz zum offenen Biss vor.
  - C. Der SNB-Wert ist kleiner als  $80^\circ$ , demnach liegt nur eine mandibuläre Retrognathie vor.
  - D. Da das Verhältnis zwischen hinterer und vorderer Gesichtsebene ca. 60% ergibt, liegt ein vertikales Wachstumsmuster mit der Tendenz zum offenen Biss vor.
  - E. Der ANB-Wert deutet auf eine skelettale Klasse-III-Anomalie bei mandibulärer Prognathie hin.
4. Welche Diagnosen stellen Sie nach Auswertung aller Befunde?
- A. Maxilläre Retrognathie mit front-offenem Biss
  - B. Skelettale Klasse III bei mandibulärer Prognathie
  - C. Pseudopognathie bei Zwangsführung durch den front-offenen Biss
  - D. Front-offener Biss bei brachiofazialem Wachstum
  - E. Mandibuläre Prognathie bei front-offenem Biss
5. Welche Aussage trifft auf die Korrektur des front-offenen Bisses zu?
- A. Ein front-offener Biss muss bei dentoalveolärer Kompensation nicht mit in die Operationsplanung einbezogen werden.
  - B. Durch die Eigenrotation des Unterkiefers schließt eine Unterkieferosteotomie den front-offenen Biss.
  - C. Die Anteinklination des Oberkiefers kann nur durch eine Oberkieferosteotomie (clockwise) behoben werden.
  - D. Die Anteinklination des Oberkiefers kann nur durch eine Oberkieferosteotomie (counterclockwise) behoben werden.
  - E. Nur eine bimaxilläre Umstellungsosteotomie kann einen front-offenen Biss suffizient beheben.

6. Welche Therapie der vorliegenden Dysgnathie würden Sie vorschlagen und über welche Risiken klären Sie den Patienten auf?

- A. Bimaxilläre Umstellungsosteotomie - Schädigung des N. infraorbitalis
- B. Unterkieferrückverlagerung - Schädigung des N. alveolaris inferior
- C. Oberkieferosteotomie - Hohes Blutungsrisiko
- D. Bimaxilläre Umstellungsosteotomie - Schädigung des N. facialis
- E. Oberkiefervorverlagerung - Schädigung des N. infraorbitalis

## Diagnosis of the case

Skelettale Dysgnathie der Klasse III (maxilläre Retrognathie) mit front-offenem Biss.

## Diagnosis - ICD10

Chapter	ICD-10	Diagnosis	In picture	Comment
XI. Krankheiten des Verdauungssystems	K07.2	Anomalie des Zahnbogenverhältnisses	TBD	TBD

## Correct answers to the questions

1. (B), 2. (E), 3. (D), 4. (A), 5. (C), 6. (A),

## Questions about the case with comments

- A. Das Kiefergelenkknacken kann nach der Operation beseitigt sein. Eine Garantie gibt es natürlich nicht. Im Gegenteil: Es kann sogar schlimmer werden. Dies müssen Sie dem Patienten vorher mitteilen.
  - B. Für eine Dysgnathieoperation ist neben der ästhetischen auch die funktionelle Indikation von größter Bedeutung.
  - C. Insbesondere für einen elektiven Eingriff, wie hier bei einem Dysgnathieeingriff, müssen Sie dem Patienten das Vorgehen und die Operationsrisiken erklären - auch wenn es ihm Angst machen könnte.
  - D. Für einen elektiven Eingriff, wie hier bei einem Dysgnathieeingriff, reicht der Wunsch der Mutter bei volljährigen Patienten nicht aus. Der Patient selbst muss der Operation voll und ganz zustimmen.
  - E. Eine Aufklärung muss erfolgen. Allerdings ist der N. facialis bei dieser Operation in der Regel nicht in Gefahr geschädigt zu werden.
- 
- A. Das untere Gesichtsdrittel ist als Folge des front-offenen Bisses verlängert.
  - B. Der Patient hat ein schiefes Rückgesicht, da der Subnasalpunkt hinter der Nasionsenkrechten liegt.
  - C. Der Oberkiefer Eckzahn steht zwar hinter dem unteren Eckzahn, aber um 1/2 PB verschoben.
  - D. Es fand eine Ausgleichsextraktion im Ober- und Unterkiefer statt.

- A. Werte für den Kieferwinkel über  $128^\circ$  deuten auf ein vertikales Wachstum hin.
  - B. Ein normaler Basiswinkel beträgt  $28^\circ$ .
  - C. Ein SNB-Winkel über  $80^\circ$  deuten auf eine mandibuläre Prognathie hin.
  - E. Der ANB-Winkel deutet auf eine skelettale Klasse III bei maxillärer Retrognathie hin.
- 
- B. Es liegt eine skelettale Klasse III vor. Allerdings ist die Ursache nicht eine mandibuläre Prognathie.
  - C. Eine Zwangsführung liegt nicht vor.
  - D. Der front-offene Biss geht meist mit einem vertikalen Wachstum einher.
  - E. Eine mandibuläre Prognathie liegt nicht vor.
- 
- A. Es ist von großer Bedeutung, einen durch dentoalveoläre Kompensation maskierten front-offenen Biss zu erkennen und dessen Therapie bei der Planung zu berücksichtigen. Es besteht sonst die Gefahr, dass sich durch den Planungsfehler postoperativ der offene Biss manifestiert.
  - B. Das OP-Ergebnis ist allerdings im hohen Maße rezidivgefährdet. Postoperativ kommt es häufig erneut zum Auftreten des front-offenen Bisses.
  - D. Eine Drehung des Oberkiefers counterclockwise würde den offenen Biss verstärken.
  - E. Eine alleinige Oberkieferumstellungsosteotomie (Front nach kaudal = clockwise) kann in einigen Fällen auch ausreichen.
- 
- B. Eine Unterkieferrückverlagerung würde den Mesialbiss verstärken. Ein Risiko der Unterkieferverlagerung ist die Schädigung des N. alveolaris inferior.
  - D. Der N. facialis wird bei Kieferumstellungsosteotomien in der Regel nicht geschädigt.