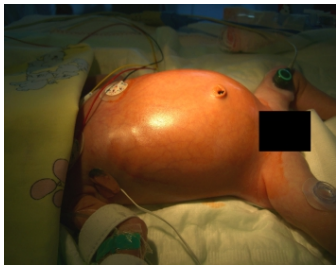

Case description

Ihnen wird ein in der 24. Schwangerschaftswoche (SSW) frühgeborener weiblicher Säugling vorgestellt.

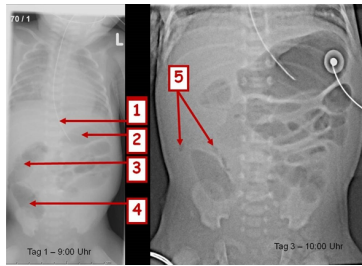
Das **aktuell 3 Wochen alte Kind** wiegt 1400g. Die Pflegekraft der neonatologischen Intensivstation berichtet, die kleine Patientin sei zunehmend unruhiger, hätte eine erhöhte Körpertemperatur und einen geblähem Bauch. Bisher habe sie die Nahrung vertragen, seit heute Morgen würde sie spucken und nicht mehr trinken wollen. Zusätzlich würden die Entzündungswerte im Blut steigen.

Imagery



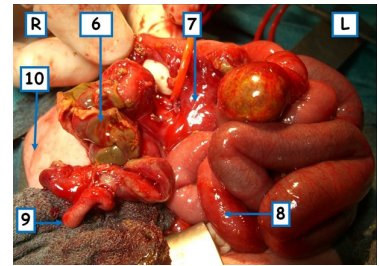
Makroskopie - Inspektionsbefund präoperativ

Makroskopie - Inspektionsbefund präoper(...)



Bildgebung - Röntgen-Übersichtsaufnahmen präoperativ

Bildgebung - Röntgen-Übersichtsaufnahm(...)



Makroskopie - Situs intraoperativ

Makroskopie - Situs intraoperativ

Questions about the case

1. Welches Krankheitsbild gehört nicht zu den häufigsten Komplikationen der Frühgeburtlichkeit?
 - A. Atemnotsyndrom
 - B. Periventrikuläre Hirnblutung
 - C. Nekrotisierende Enterokolitis
 - D. Retinopathie
 - E. Gallengangsatresie

2. Welcher Laborwert gehört nicht zu den im Blut gemessenen Entzündungsparametern?
 - A. Blutkörperchensenkungsgeschwindigkeit (BSG)
 - B. C-reaktives Protein (CRP)
 - C. Procalcitonin
 - D. Anzahl neutrophiler Granulozyten
 - E. Kreatinin

3. Sehen Sie sich die gezeigte Abbildung an! Welcher Befund bzw. welche Diagnose trifft am ehesten zu?
 - A. Nabelhernie
 - B. Anämie
 - C. Abdomen prall und gebläht
 - D. Caput medusae
 - E. Persistierender Urachus

-
4. Welche Aussage zu den Röntgenaufnahmen ist richtig?
- A. 1 zeigt auf eine Sonde, die endoskopisch gelegt werden muss.
 - B. 2 zeigt auf unter dem linken Leberlappen gelegene, „freie“, intraperitoneale Luft.
 - C. 3 zeigt auf unter dem rechten Leberlappen gelegene, „freie“, intraperitoneale Luft.
 - D. 4 zeigt auf Luft im Zökum.
 - E. 5 zeigt auf erweiterte Lymphgefäße in der Darmwand.
5. Welche der folgenden Differentialdiagnosen liegt unter Berücksichtigung des klinischen Bildes, der Labordiagnostik sowie der gezeigten Röntgenaufnahmen am wahrscheinlichsten vor?
- A. Akute Appendizitis
 - B. Sigmavolvulus
 - C. Nekrotisierende Enterokolitis (NEC)
 - D. Duodenalatresie
 - E. Mekoniumileus
6. Das Frühgeborene wird operiert, der Bauch wird eröffnet. Sehen Sie sich den gezeigten Operationssitus an. Welche der folgenden Aussagen ist nicht richtig?
- A. 6 zeigt die nekrotisierende Enterokolitis (NEC).
 - B. 7 zeigt auf das Mesenterium.
 - C. 8 zeigt auf den geblähten Dünndarm.
 - D. 9 zeigt auf die Appendix vermiformis.
 - E. 10 zeigt auf die Leber.

Diagnosis of the case

NEC (Nekrotisierende Enterokolitis beim Neugeborenen).

Diagnosis - ICD10

Chapter	ICD-10	Diagnosis	In picture	Comment
XVI. Bestimmte Zustände, die ihren Ursprung in der Perinatalperiode haben	P77	Enterocolitis necroticans beim Fetus	TBD	TBD

Correct answers to the questions

1. (E), 2. (E), 3. (C), 4. (D), 5. (C), 6. (E),

Questions about the case with comments

- A. Das Atemnotsyndrom gehört zu den häufigsten Todesursachen bei Frühgeborenen unterhalb der 30. SSW. Die Ursache ist ein Mangel an Surfactant. Surfactant ist notwendig zur Lungenreifung.
 - B. Die periventrikuläre Hirnblutung ist eine typische Komplikation bei Frühgeborenen, da bei Ihnen die Hirnstrukturen noch unausgereift sind.
 - C. Die nekrotisierende Enterokolitis ist die häufigste Ursache für ein akutes Abdomen im Neugeborenenalter vor allem bei Frühgeborenen. Die Ursachen sind noch nicht eindeutig geklärt, doch scheinen die Unreife des Darmes und die noch nicht ausgebildete Immunabwehr in der Darmmukosa sowie eine Keimbeseidlung eine Rolle zu spielen.
 - D. Die Frühgeborenen-Retinopathie ist eine Netzhautschädigung aufgrund einer gestörten Blutgefäßentwicklung, verstärkt durch die gefäßstoxische Wirkung des Sauerstoffes unter Beatmung.
 - E. Die Gallengangsatresie ist eine seltene, angeborene Erkrankung bei Neugeborenen, bzw. Säuglingen unabhängig vom Gestationsalter und somit keine mögliche Komplikation der Frühgeburtlichkeit.
-
- A. Die BSG ist ein Suchtest bei Verdacht auf entzündliche Erkrankungen.
 - B. CRP ist ein unspezifischer Laborparameter für akute entzündliche Erkrankungen.
 - C. Procalcitonin hat eine hohe Spezifität für bakterielle Infektionen, insbesondere im Hinblick auf eine Sepsis.
 - D. Die neutrophilen Granulozyten sind verantwortlich für die unspezifische Abwehr von Infektionen mit Bakterien und Pilzen, so dass deren Anzahl im Blut bei einer Infektion ansteigt.
 - E. Eine Erhöhung des Serumkreatininwertes spricht für eine Nierenschädigung.

- A. Der Nabel ist normal entsprechend eines Neugeborenen.
- B. Die Hautfarbe ist rosig und gut durchblutet.
- D. Eine vermehrte Venenzeichnung nennt man auch Caput medusae. Zu sehen wäre dabei eine Vermehrung stark gefüllter und geschlängelter Venen periumbilikal.
- E. Ein nässender Nabel kann Hinweis auf einen persistierenden Urachus sein. Hinweise dafür finden sich im vorliegenden Bild nicht. Die schwarze Stelle im Nabel entspricht dem nekrotischen Nabelschnurrest.
- A. 1 zeigt auf eine „gewöhnliche“ Magensonde. Solche Magensonden werden in aller Regel über Nase (oder Mund) „blind“ bis in den Magen vorgeschoben.
- B. 2 zeigt auf den luftgefüllten Magen.
- C. 3 zeigt auf das luftgefüllte Colon ascendens.
- D. 4 zeigt auf Luft im Zökum.
- E. Die Aufnahme am Tag 3 zeigt auf neu aufgetretene Luft in der Zökumwand (Nummer 5) als Folge einer Darmwandnekrose. Dieser Befund wird als „Pneumatosis intestinalis“ bezeichnet.
- A. Eine akute Appendizitis tritt im Neugeborenenalter praktisch nie auf.
- B. Ein Sigmavolvulus tritt in der Regel erst im Erwachsenenalter auf. Die gefürchtete Erkrankung im Neugeborenen- und Säuglingsalter ist der lebensgefährliche midgut-Volvulus mit Torquierung des Dünndarmes und nachfolgender Ischämie.
- C. Die NEC ist die häufigste Ursache für ein akutes Abdomen bei Frühgeborenen (vor allem unter 1500g Körpergewicht) und beginnt etwa zwei bis vier Wochen postpartal. Sie geht mit einer Sepsis einher. Häufiges radiologisches Zeichen ist die Pneumatosis intestinalis.
- D. Das Kardinalsymptom der Duodenalatresie ist galliges Erbrechen. Dies tritt jedoch schon am ersten bzw. spätestens zweiten Lebenstag auf. Die Nahrung wird ab der Geburt nicht vertragen.
- E. Der Mekoniumileus ist eine Obstruktion des Dünndarms von Neugeborenen durch kittartig eingedicktes Mekonium. Ursache ist meist eine zystische Fibrose bzw. Mukoviszidose.

- A. 6 zeigt auf eine NEC. Sie ist gekennzeichnet durch eine blasse, anämische und verdickte Wand des distalen Dünndarmes (Enteritis) und des Colon ascendens (Colitis). Die bräunlichen Stellen weisen auf eine Wandnekrose hin.
- B. 7 zeigt auf das Mesenterium.
- C. 8 zeigt auf den Dünndarm, der im Rahmen einer Peritonitis bei NEC paralytisch gebläht ist.
- D. 9 zeigt auf die Appendix vermiformis, die im Rahmen einer Peritonitis bei NEC paralytisch gebläht ist.
- E. 10 zeigt auf die Haut der Bauchdecke.