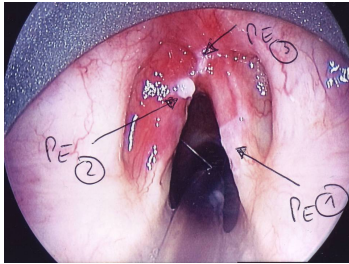


Case description

Eine **58-jährige Frau** klagt über eine erneut verstärkte Dysphonie. Sie leidet zudem unter einer Refluxösophagitis. Vor 2 Jahren wurden bereits Leukoplakien von der rechten Stimmlippe abgetragen. Sie raucht weiterhin 20 Zigaretten pro Tag.

Imagery



Makroskopie - Direkte
Mikrolaryngoskopie

Fall-00387

Questions about the case

1. Welche Erkrankung führt nicht zur chronischen Stimmstörung?
 - A. Reinke-Ödem
 - B. Stimmlippenknötchen
 - C. Quinke-Ödem
 - D. Leukoplakie der Stimmlippe
 - E. Plattenepithelkarzinom der Stimmlippe

2. Bei welcher histologischen Diagnose rechnet man in der Regel nicht mit einer Leukoplakie der Stimmlippe?
 - A. Plattenepithelmetaplasie
 - B. Verhornung des ortständigen Plattenepithels
 - C. Intraepitheliale Neoplasie des ortständigen Plattenepithels
 - D. Larynxpapillom
 - E. Akute Laryngitis

3. Welche Aussage zur Leukoplakie der Stimmlippe trifft am wenigsten zu?
 - A. Rauchen ist ein Risikofaktor.
 - B. Der häufige Genuss heißer Getränke ist ein Risikofaktor.
 - C. Die Leukoplakie kommt gehäuft multilokulär vor.
 - D. Die Patienten müssen längerfristig kontrolliert werden.
 - E. Die Leukoplakie ist eine fakultative Präkanzerose.

4. Welche ist die primäre Therapie einer Leukoplakie der Stimmlippe?
- A. Lasermikrochirurgische Resektion
 - B. Bestrahlung
 - C. Laryngektomie
 - D. Chemotherapie
 - E. Regelmäßige laryngoskopische Kontrolle
5. Sehen Sie sich die makroskopischen Veränderungen der Stimmlippe an. Welche ist die wahrscheinlichste Diagnose?
- A. Reinke-Ödem
 - B. Stimmlippenknötchen
 - C. Leukoplakie der Stimmlippe
 - D. Fortgeschritten invasives Plattenepithelkarzinom der Stimmlippe
 - E. Warthin-Tumor

Diagnosis of the case

Laryngoskopische Diagnose:

Chronische Laryngitis mit multilokulärer Leukoplakie.

Histopathologische Diagnose der Probeexzisionen (PE, s. Abbildung):

PE1: Verhornung mit niedriggradiger intraepithelialer Neoplasie

PE2: Verhornung mit verruköser, hochgradiger intraepithelialer Neoplasie

PE3: Verhornung ohne intraepithelialer Neoplasie

Kritische Bewertung zur histopathologischen Diagnose:

Die Läsionen 1 und 3 sollten klinisch als fakultative Präkanzerosen und die Läsion 2 als obligatorische Präkanzerose bewertet werden. Eine weiterreichende klinische Überwachung des Lokalbefundes ist unbedingt zu empfehlen.

Diagnosis - ICD10

Chapter	ICD-10	Diagnosis	In picture	Comment
X. Krankheiten des Atmungssystems	J37.0	Allergische Laryngitis	TBD	TBD
X. Krankheiten des Atmungssystems	J38.7	Ankylose des Krikoarytänoidalgelenks	TBD	TBD

Correct answers to the questions

1. (C), 2. (E), 3. (B), 4. (A), 5. (C),

Questions about the case with comments

- A. Beim 'Reinke-Ödem' kommt es durch Einlagerung einer gallertigen Substanz meist zu einer chronischen Verdickung der Stimmlippen. Durch eine unregelmäßige und langsamere Schwingung der Stimmlippen resultiert eine tiefe und raue Stimme.
 - B. Diese gutartige Veränderung kann bei Schonung der Stimme wieder verschwinden, seltener aber auch chronisch persistieren.
 - C. Richtig es handelt sich um ein akutes Krankheitsbild! Diese alte Bezeichnung für das sogenannte 'Angioödem' geht mit einer akuten und sich rasch entwickelnden Schwellung der (Schleim-)Häute einher. Man unterscheidet das erworbene vom hereditären Angioödem oder nach der Pathophysiologie das Histamin-vermittelte- vom Bradykinin-vermittelten-Angioödem.
 - D. Diese Hyperkeratose der Stimmlippe kann sich potenziell dysplastisch verändern (Präkanzerose) und zählt untherapiert eher zu den chronischen Veränderungen.
 - E. Ein Karzinom schreitet ohne Therapie meist fort und zählt daher zu den chronischen Erkrankungen.
-
- E. Richtig! Im Gegensatz zu den anderen Antwortmöglichkeiten kommt es hier eher nicht zu einer Hyperkeratose der Schleimhaut. Dies ist eher bei chronischen/neoplastischen Prozessen zu erwarten.

