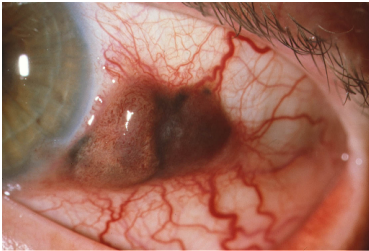


Case description

Ein **53-jähriger Patient** stellt sich mit einem dunklen Fleck an seinem linken Auge vor, der temporal neben der Hornhaut lokalisiert ist. Er kann sich nicht genau erinnern, wann er den Fleck zum ersten Mal gesehen hat. Der äußere Bereich des Auges sei zwar schon lange, früher aber nicht so dunkel pigmentiert gewesen.

Imagery



Schwarzer Fleck_1

Questions about the case

1. Welche anatomische Struktur ist hauptsächlich betroffen?
 - A. Hornhaut
 - B. Bindehaut
 - C. Sklera
 - D. Lider
 - E. Ziliarkörper

2. Welche pathologischen Veränderungen sind bei der Spaltlampenuntersuchung nicht zu erkennen?
 - A. Vermehrte Gefäßinjektion
 - B. Vorwachsen auf die Hornhaut
 - C. Asymmetrie in Färbung und Wachstum
 - D. Prominenz
 - E. Hyposphagma

3. Wie lautet die wahrscheinlichste Diagnose?
 - A. Bindehautnävus
 - B. Bindehautmelanose
 - C. Bindehautmelanom
 - D. Bindehautkarzinom
 - E. Alte Bindehautblutung

4. Welche der folgenden Aussagen trifft nicht zu?

- A. Am häufigsten findet sich ein Bindehautmelanom am Limbus corneae, auf der bulbären oder palpebralen Konjunktiva und im Fornix.
- B. Am häufigsten (ca. 60%) geht das Bindehautmelanom aus einer Bindehautmelanose hervor.
- C. Das Bindehautmelanom ist ein sehr häufiger Tumor, der etwa 30% aller malignen Augentumoren ausmacht.
- D. Das maligne Melanom der Bindehaut ist eine potenziell tödlich verlaufende Erkrankung, die Letalität ist aber geringer als bei einem Hautmelanom.
- E. Bei verdächtigen Befunden kann es hilfreich sein, Patienten nach Portraitfotos früherer Jahre zu fragen, um den Befund zu vergleichen.

5. Welche therapeutische Option steht beim malignem Melanom der Bindehaut am wenigsten zur Verfügung?

- A. Radikale Tumorexzision
- B. Augentropfen mit Mitomycin C
- C. Lokale Brachytherapie
- D. Elektronen- oder Protonenbestrahlung
- E. 5-Fluoruracil (5-FU)

Diagnosis of the case

Malignes Melanom der Bindehaut.

Diagnosis - ICD10

| Chapter | ICD-10 | Diagnosis | In picture | Comment |
|------------------|--------|---------------|------------|---------|
| II. Neubildungen | C69.9 | Augenkarzinom | TBD | TBD |

Correct answers to the questions

1. (B), 2. (E), 3. (C), 4. (C), 5. (E),

Questions about the case with comments

- E. Ein Hyposphagma ist eine Bindehautunterblutung, die auf dem Bild nicht sichtbar ist.
- A. Ein Bindehautnävus hat typischerweise degenerative Veränderungen (z.B. Drusen, die auf dem Bild nicht zu sehen sind). Eine Gefäßvermehrung und eine deutliche Prominenz kommt beim Bindehautnävus nicht vor.
- B. Eine Bindehautmelanose ist eine flächige, niemals erhabene Pigmentierung, die verschieblich ist. Eine Gefäßvermehrung kommt bei der Bindehautmelanose nicht vor.
- C. Es handelt sich um das typische Bild eines bereits fortgeschrittenen Bindehautmelanoms mit Vorwachsen auf die Hornhaut im unteren Abschnitt des Bildes. Eine Gefäßvermehrung kommt beim Bindehautmelanom vor.
- D. Beim Bindehautkarzinom fehlt die Pigmentierung, das Tumormaterial wächst mehr flächig als prominent.
- E. Eine Blutung unter der Bindehaut wird als Hyposphagma bezeichnet. Eine ältere Blutung sackt nach unten ab und wird relativ schnell resorbiert. Eine umschriebene Prominenz oder eine Gefäßvermehrung ist nicht sichtbar.

C. Das Bindehautmelanom ist eine seltene Erkrankung, die etwas 2% aller malignen Augentumoren ausmacht.

E. 5-Fluoruracil (5-FU) gehört zur adjuvanten Therapie des kolorektalen Karzinoms