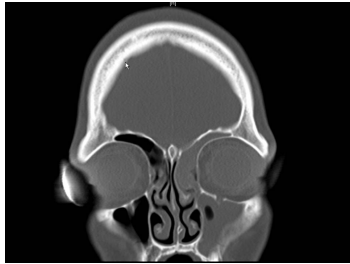


Case description

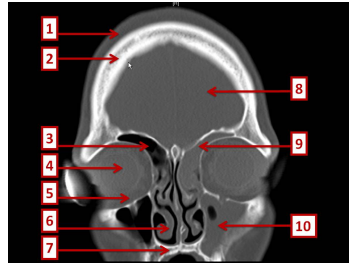
15-jähriger Junge. Er war nie ernsthaft krank, aber seit mehreren Tagen plagen ihn heftigste Kopfschmerzen. Seit zwei Tagen hat er 39° Fieber und fürchterliche Nackenschmerzen.

Imagery



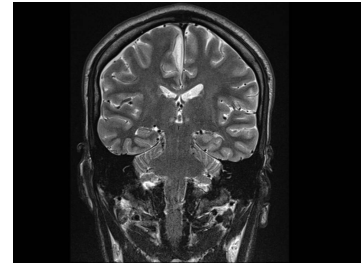
Bildgebung - cCT koronar

Image00001



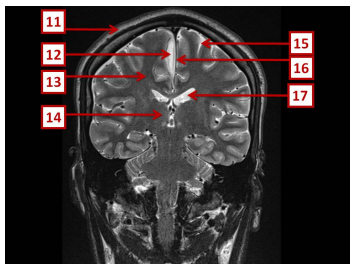
Bildgebung - cCT koronar nummeriert

Image00002



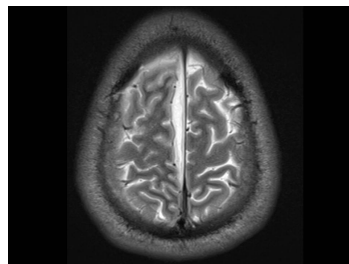
Bildgebung - MRT T2 koronar

Image00003



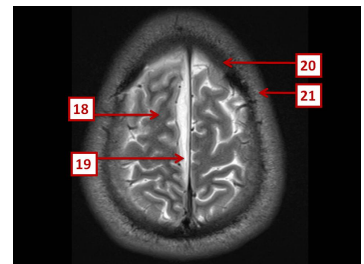
Bildgebung - MRT T2 koronar nummeriert

Image00004



Bildgebung - MRT T2 axial

Bildgebung - MRT T2 axial



Bildgebung - MRT T2 axial nummeriert

Bildgebung - MRT T2 axial nummeriert

Questions about the case

1. Welcher Befund tritt nicht typischerweise bei einer akuten Sinusitis frontalis oder maxillaris auf?
 - A. Kopfschmerzen (z.B. im Stirnbereich)
 - B. Vorangegangener Schnupfen (Rhinitis acuta)
 - C. Schmerzen in der Regio maxillaris beim Bücken
 - D. Periphere Fazialisparese
 - E. Druckschmerz über den korrespondierenden Trigeminus-Austrittspunkten

2. Was ist keine typische Komplikation einer Sinusitis ethmoidalis oder frontalis?
 - A. Orbitaphlegmone
 - B. Lidödem
 - C. Orbitaler Abszess
 - D. Starkes Nasenbluten
 - E. Meningitis

3. Bei der Diagnostik einer chronischen oder akuten Sinusitis ist folgende klinische Untersuchung am wenigsten relevant?
 - A. Anamneseerhebung
 - B. Computertomographie (CT) in axialer und koronarer Projektion
 - C. Endoskopie der Nase
 - D. Bestimmung der Blutsenkungsgeschwindigkeit
 - E. Abstrich bei putriden nasaler Sekretion

-
4. Welche Aussage zu der gezeigten MRT-Aufnahme ist nicht richtig?
- A. 12 zeigt auf eine epidurale Flüssigkeitsansammlung.
 - B. 14 zeigt auf den rechten Thalamus.
 - C. 15 zeigt auf den Subarachnoidalraum.
 - D. 16 zeigt auf die Falx cerebri.
 - E. 17 zeigt auf den linken Seitenventrikel.
5. Welche Aussage zu subduralen Empyemen trifft nicht zu?
- A. Es besteht häufig eine Assoziation zu bakteriellen Infekten der Nasennebenhöhlen, des Mittelohres oder des Mastoids.
 - B. Die Mortalität beträgt zwischen 10 und 20%.
 - C. Zur Erregergewinnung sollte eine Lumbalpunktion erfolgen.
 - D. Subdurale Empyeme sollten über strategisch platzierte Bohrlöcher drainiert werden.
 - E. Mögliche Komplikationen sind intrazerebrale Abszesse und venöse Hirninfarkte.
6. Welche der auf der CT-Aufnahme nummerierten Strukturen ist pathologisch?
- A. 2
 - B. 3
 - C. 5
 - D. 7
 - E. 9

Diagnosis of the case

Komplizierende Sinusitis frontalis et maxillaris mit subduralem parasagittalem Empyem (im Interhemisphärenspalt).

Operative Therapie:

- Transnasale, mikroskopisch-kontrollierte HNO-Notfall-Operation (Pansinus-Operation)
- Strategisch platzierte Bohrlochtrepanation und Evakuierung des Subduralen Empyems. Keimgewinnung für Hygiene.

Konservative Therapie:

- Antibiose nach Antibiogramm
- Symptomatische Analgesie

Diagnosis - ICD10

Chapter	ICD-10	Diagnosis	In picture	Comment
X. Krankheiten des Atmungssystems	J32.0	Antrumfistel	TBD	TBD
X. Krankheiten des Atmungssystems	J32.1	Chronische Sinusitis frontalis	TBD	TBD

Correct answers to the questions

1. (D), 2. (D), 3. (D), 4. (A), 5. (C), 6. (E),

Questions about the case with comments

A. 12 zeigt auf eine subdurale, rechts parasagittale (parafalzine) Flüssigkeitsansammlung im Interhemisphärenspalt.

C. Eine Lumbalpunktion ist bei subduralen Empyemen wegen der möglichen Gefahr der Einklemmung kontraindiziert!

E. Venöse Hirninfarkte entstehen durch infektiöse Thrombosen der kortikalen Venen.

- A. 2 zeigt auf die unveränderte Kalotte.
- B. 3 zeigt auf den belüfteten (pneumatisiert) Sinus frontalis dexter.
- C. 5 zeigt auf intraorbitale Weichteile (Musculus rectus inferior und Fettgewebe). Achten Sie darauf, dass im Seitenvergleich kein Unterschied zu sehen ist!
- D. 7 zeigt auf den harten Gaumen.
- E. 9 zeigt auf den mit Flüssigkeit gefüllten Sinus frontalis sinister.