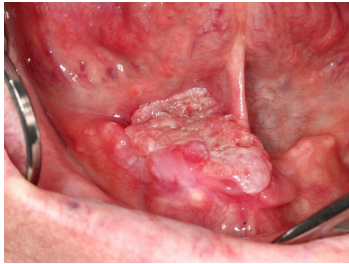


Case description

Ein **70-jähriger Patient** kommt zu Ihnen in die Zahnarzt-Praxis mit einer neu aufgetretenen Veränderung der Mundschleimhaut. Er gibt folgende Vorerkrankungen an: 'Herz-Bypass-OP vor 9 Jahren, Bluthochdruck und Zucker'.

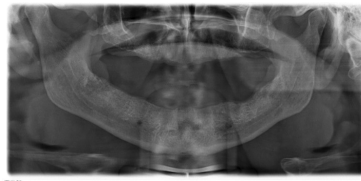Medikation: Kombinationspräparat aus Perindopril und Indapamid, Simvastatin, Bisoprolol, Lercanidipin, Moxonidin, Acetylsalicylsäure und Benzbromaron

Imagery



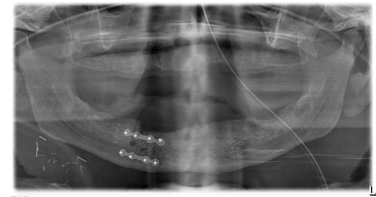
Makroskopie - präoperativ intraoral

intraoral



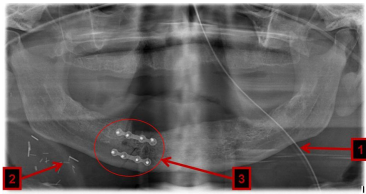
Bildgebung - OPAN präoperativ

**OPAN_praoperativ_20110
62517**



Bildgebung - OPAN postoperativ

**OPAN_postoperativ_20110
62517**



Bildgebung - OPAN postoperativ
nummeriert

**OPAN_postoperativ_mit_N
r**

Questions about the case

1. Wie würden Sie den Befund klinisch beschreiben?
 - A. Ca. 2x4cm großer, die Mittellinie überschreitender verruköser Tumor des anterioren Mundbodens rechts
 - B. Ca. 2x3cm große exophytische schmerzhaftes Läsion im Alveoarkamm rechts
 - C. Ca. 2x3cm großes, endophytisches, schmerzhaftes Ulkus des anterioren Mundbodens rechts
 - D. Verruköses Plattenepithelkarzinom (PEC) von ca. 2x3cm Größe im rechten Mundboden
 - E. Auf einer Fläche von ca. 2x4cm leukoplakisch aufgetriebener anteriorer Mundboden

2. Als nächstes fertigen Sie eine OPAN-Aufnahme an. Welche Befunde können Sie anhand dieser Aufnahme erheben?
 - A. Zahnloser Ober- und Unterkiefer mit knöcherner Arrosion im Bereich der Läsion
 - B. Zahnloser Ober- und Unterkiefer mit breiter Tumorerinfiltration im Bereich der Läsion
 - C. Zahnloser Ober- und Unterkiefer ohne knöcherner Arrosion im Bereich der Läsion
 - D. Ober- und Unterkieferatrophie mit knöcherner Arrosion im Bereich der Läsion
 - E. Ober- und Unterkieferatrophie ohne knöcherner Arrosion im Bereich der Läsion

3. Wie lautet Ihre klinische Verdachtsdiagnose?
 - A. Plattenepithelkarzinom pT2 pN1 pMx
 - B. Plattenepithelkarzinom cT2 cN1 cMx
 - C. Plattenepithelkarzinom cT4 cN1 cMx
 - D. Speicheldrüsenkarzinom der Gl. submandibularis cT2 cN0 cMx
 - E. Speicheldrüsenkarzinom der Gl. sublingualis cT2 cN1 cMx

4. Welche Therapie der Wahl würden Sie dem Patienten empfehlen, wenn dieser aus anästhesiologischer Sicht nicht für eine Operation in Vollnarkose freigegeben werden kann?
- A. Da das Karzinom lebenslimitierend ist, sollte trotzdem eine Tumorresektion in Vollnarkose und eine primäre Rekonstruktion erfolgen.
 - B. Internistische Therapie zur Optimierung der Narkosefähigkeit, anschließende Tumorresektion und primäre Rekonstruktion
 - C. Palliative Therapie mit Schmerzmitteln
 - D. Neoadjuvante Radio-Chemotherapie und anschließende Tumorresektion mit primärer Rekonstruktion
 - E. Alleinige primäre Radio-Chemotherapie.
5. Welche Therapie der Wahl würden Sie dem Patienten empfehlen, wenn eine Vollnarkose möglich ist?
- A. Radikale Tumorresektion, konservative Neck dissection, primäre Rekonstruktion mit einem Submentalflap
 - B. Transmandibuläre Tumorresektion, supraomohyoidale Blockausräumung, primäre Rekonstruktion mit einem Submentalflap
 - C. Radikale Tumorresektion, radikale Neck dissection rechts, primäre Rekonstruktion mit einem Radialisflap
 - D. Transmandibuläre radikale Tumorresektion, Unterkieferkastenresektion, konservative Neck dissection, primäre Rekonstruktion mit einem Radialisflap
 - E. Radikale laserchirurgische Resektion, submandibuläre Blockausräumung, primärer Wundverschluss

6. Welche Aussage zu der postoperativen OPAN-Aufnahme trifft zu?

- A. 1 zeigt auf einen Redon-Drainageschlauch.
- B. 1 zeigt auf den Beatmungsschlauch.
- C. Die mit 2 markierte Struktur ist im Rahmen der OP eingefügt worden und muss wieder entfernt werden.
- D. 3 zeigt auf die Versorgung der pathologischen Unterkieferfraktur.
- E. Bei 3 wurde ein kleiner Knochenanteil entfernt.

Diagnosis of the case

Plattenepithelkarzinom des anterioren Mundbodens (pT2 pN0 G2 cM0).

Diagnosis - ICD10

Chapter	ICD-10	Diagnosis	In picture	Comment
II. Neubildungen	C06.9	Bösartige Neubildung der Mundhöhle	TBD	TBD
II. Neubildungen	C77.0	Aurikuläre Lymphknotenmetastase	TBD	TBD

Correct answers to the questions

1. (A), 2. (C), 3. (B), 4. (E), 5. (A), 6. (E),

Questions about the case with comments

- B. Die Läsion ist nicht auf dem Alveolarkamm lokalisiert.
 - C. Die Läsion ist nicht endophytisch.
 - D. Ob es sich um ein PEC handelt, können Sie ohne Biopsie nicht bestimmen.
 - E. Eine aufgetriebene leukoplakische Läsion ist nicht zu erkennen.
-
- A. Eine knöcherne Arrosion ist nicht zu erkennen.
 - B. Eine breite knöcherne Infiltration ist nicht zu erkennen.
 - D. Eine Atrophie liegt nicht vor.
 - E. Eine Atrophie liegt nicht vor.
-
- A. 'p' steht für den pathologischen Befund und kann erst nach der Resektion vom Pathologen bestimmt werden.
 - C. Bei einem T4-Tumor sind Nachbarstrukturen (z.B. Knochen) infiltriert.
 - D. Da es sich um eine Veränderung der Mundschleimhaut handelt, ist ein Karzinom des Schleimhautepithels wahrscheinlicher.
 - E. Da es sich um eine Veränderung der Mundschleimhaut handelt, ist ein Karzinom des Schleimhautepithels wahrscheinlicher.

- A. Diese Option sollte diskutiert werden: wenn der Patient die OP nicht übersteht, ist ihm nicht geholfen.
 - B. Eine internistische Therapie würde wahrscheinlich zu lange dauern. Evtl. ist der Tumor dann inoperabel.
 - C. Dies wäre eine Option, wenn der Patient internistisch sehr krank ist und keinerlei Therapie überstehen würde (ausgeprägte Herzinsuffizienz, COPD).
 - D. Für die Tumoresektion wäre eine Vollnarkose nötig.
 - E. Diese Option sollte dem Patienten empfohlen werden. Zeitgleich wäre eine internistische Betreuung wünschenswert. Wenn sich nach der Radio-Chemotherapie der Zustand gebessert hat, kann eine Resektion immer noch erwogen werden.
-
- B. Eine Neck dissection würde bei dem Tumorstadium cN1 würde angestrebt.
 - C. Eine radikale Neck dissection wäre bei ausgedehntem Lymphknotenbefall notwendig (nicht bei cN1).
 - D. Aufgrund der internistischen Vorerkrankungen ist ein kleinerer Eingriff (ohne aufwändige Mikrochirurgie) vorzuziehen.
 - E. Ein primärer Wundverschluss würde die Zungenbeweglichkeit extrem beeinträchtigen. Eine Laserresektion bietet weniger Randschnittkontrolle.
-
- A. 1 zeigt auf die Magensonde.
 - B. 1 zeigt auf die Magensonde.
 - C. 2 zeigt auf Gefäßclips, die im Patienten verbleiben .
 - D. 3 zeigt auf die Versorgung des temporären transmandibulären Zuganges für die Tumoresektion (bessere Übersicht).
 - E. Hier hatte der Tumor sehr nah an den Unterkieferknochen (UK) herangereicht, weshalb bei der Entfernung des Tumors auch ein kleiner Teil des UK reseziert wurde, um den notwendigen Resektionsabstand einhalten zu können.