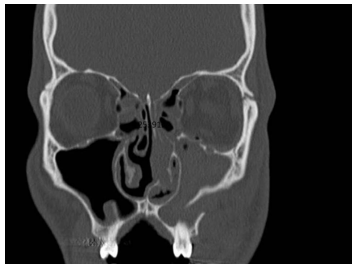


## Case description

Ein alkoholisierter **27-jähriger Patient** stellt sich am Samstagabend in der Notaufnahme vor. Seine Freundin erzählt, dass er beim Schützenfest beim 'Hau den Lukas' einen Schlag mit einem Vorschlaghammer in das Gesicht bekommen hat. Ansonsten sei er gesund.

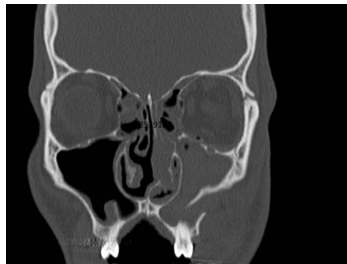
Bei der klinischen Untersuchung sehen Sie ein "blaues Auge".

## Imagery



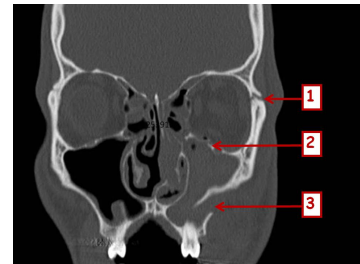
Bildgebung - CT - präoperativ

**Image00001**



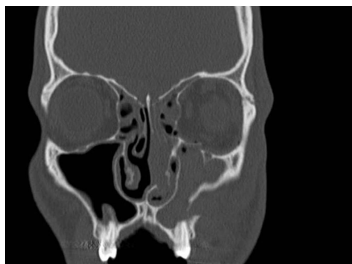
Bildgebung - CT - präoperativ

**Image00002**



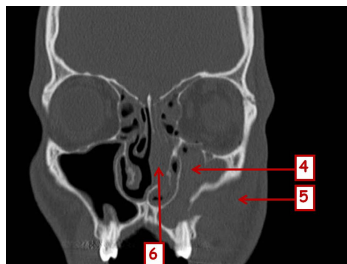
Bildgebung - CT - präoperativ

**Image00003**



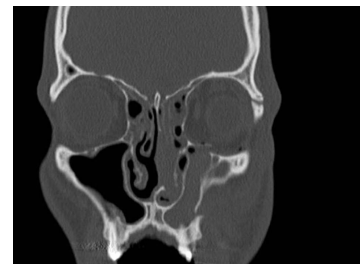
Bildgebung - CT - präoperativ

**Image00004**



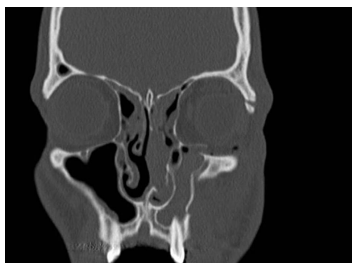
Bildgebung - CT - präoperativ

**Image00005**



Bildgebung - CT - präoperativ

**Image00006**



Bildgebung - CT - präoperativ

**Image00007**

## Questions about the case

1. Welches Krankheitsbild müssen Sie bei diesem Patienten unbedingt mit den entsprechenden Anamnesefragen abklären?
  - A. SHT (Schädel-Hirn-Trauma) – Können Sie sich an den Unfallhergang erinnern?
  - B. SHT (Schädel-Hirn-Trauma) – Ist Ihnen übel?
  - C. SHT (Schädel-Hirn-Trauma) – Ist Ihnen schwindelig?
  - D. Tetanus – Wann sind Sie zuletzt gegen Tetanus geimpft worden?
  - E. Retrobulbäres Hämatom – Haben Sie einen Visusverlust?
  
2. Sie fertigen eine CT an. Welche Diagnosen können Sie anhand der gezeigten CT-Aufnahmen stellen?
  - A. 1 zeigt auf die Fraktur der Sutura zygomatico-alveolaris.
  - B. 2 zeigt auf das retrobulbär Hämatom.
  - C. 3 zeigt auf eine Fraktur auf Le Fort I Ebene.
  - D. 4 zeigt auf eine Folge der Jochbeinfraktur.
  - E. Die mit 6 markierte Struktur ist nur bei Nasenbeinfrakturen geschwollen.
  
3. Welche Aussage trifft auf Jochbeinfrakturen zu?
  - A. Es liegt immer auch eine Orbitabodenfraktur vor.
  - B. Es kommt immer zu einer Abflachung der Wange.
  - C. Es tritt immer Luft in die Weichteile über die Kieferhöhle über.
  - D. Eine beidseitige Jochbeinfraktur entspricht einer Le Fort III Fraktur.
  - E. Eine Jochbeinfraktur kommt bei Kindern wegen der fehlenden Kieferhöhle nie vor.

4. Welche klinischen Symptome stützen die Diagnose "Jochbeinfraktur links"?

- A. Doppelbilder
- B. Behinderung der Mundöffnung
- C. Okklusionsstörungen
- D. Epistaxis
- E. Hypästhesie im Versorgungsbereich des N. infraorbitalis.

5. Welche Aussage zu der Therapie der Jochbeinfraktur trifft zu?

- A. Eine Jochbeinfraktur muss immer plattenosteosynthetisch versorgt werden.
- B. Der Orbitaboden muss immer rekonstruiert werden.
- C. Die Reposition des Jochbeines wird durch einen Hakenzug mit dem Strohmeierhaken erleichtert.
- D. Bei Kindern sollten resorbierbare Plattensysteme immer bevorzugt werden.
- E. Die Okklusion wird intraoperativ mit einer dentalen Schienung nach Schuchardt eingestellt.

6. Welche postoperative Verhaltensregel müssen Sie dem Patienten vorgeben?

- A. Regelmäßige Schmerzmitteleinnahme
- B. 6 Wochen lang flüssige Kost
- C. Sportverbot für 6 Monate
- D. Durchführung von Augenbewegungsübungen
- E. Schnäuzverbot

## Diagnosis of the case

Jochbein- und Orbitabodenfraktur links.

## Diagnosis - ICD10

Chapter	ICD-10	Diagnosis	In picture	Comment
XIX. Verletzungen, Vergiftungen und bestimmte andere Folgen äußerer Ursachen	S02.3	Augenhöhlenbodenfraktur	TBD	TBD
XIX. Verletzungen, Vergiftungen und bestimmte andere Folgen äußerer Ursachen	S02.4	Backenknochenfraktur	TBD	TBD

## Correct answers to the questions

1. (E), 2. (D), 3. (A), 4. (E), 5. (C), 6. (E),

## Questions about the case with comments

- A. Da der Patient alkoholisiert ist und seine Freundin den Unfallhergang bereits beschrieben hat, ist ohnehin von einem SHT auszugehen.
  - B. Da der Patient alkoholisiert ist und seine Freundin den Unfallhergang bereits beschrieben hat, ist ohnehin von einem SHT auszugehen.
  - C. Da der Patient alkoholisiert ist und seine Freundin den Unfallhergang bereits beschrieben hat, ist ohnehin von einem SHT auszugehen.
  - D. Die Frage nach dem Impfschutz für Tetanus ist bei offenen Wunden wichtig.
  - E. Da Sie ein 'blaues Auge' sehen, können Augenschäden vorliegen.
- 
- A. 1 zeigt auf die Fraktur der Sutura zygomatico-frontalis.
  - B. 2 zeigt auf die Orbitabodenfraktur.
  - C. 3 zeigt auf die Fraktur der Crista zygomatico-alveolaris.
  - D. 4 zeigt auf einen Hämatosinus, der in Folge der Jochbeinfraktur entstanden ist.
  - E. 6 zeigt auf geschwollene Nasenschleimhaut, die auch bei anderen Frakturen (z.B. des Jochbeins) oder Allergien, Schnupfen etc. geschwollen sein kann.
- 
- B. Dies kann durch die anfängliche Schwellung maskiert werden.
  - C. Hierzu kommt es häufig erst, wenn die Patienten sich die Nase putzen oder Niesen.
  - D. Dies ist nur der Fall, wenn nasoethmoidal auch eine Fraktur vorliegt.
  - E. Kindliche Jochbeinfrakturen verlaufen ähnlich - trotz fehlender Kieferhöhle.

- A. Doppelbilder können auch bei Orbitabodenfrakturen vorliegen.
  - B. Eine Behinderung der Mundöffnung kann auch bei anderen Frakturen (Unterkiefer, Collum mandibulae, Jochbogen) vorliegen.
  - C. Bei einer Jochbeinfraktur liegt in der Regel keine Okklusionstörung vor, da nur die Crista zygomaticoalveolaris frakturiert ist.
  - D. Eine Epistaxis kann auch bei Nasenbeinfrakturen vorliegen.
- 
- A. Bei nicht dislozierten Frakturen kann auf eine Paltenosteosynthese ggf. verzichtet werden.
  - B. Bei nicht dislozierten Frakturen kann auf eine Orbitabodenrekonstruktion ggf. verzichtet werden.
  - D. Dies ist eine Option, aber nicht immer angebracht, z.B. bei großer Dislokation oder am Infraorbitalrand (Die resorbierbaren Platten quellen ein wenig auf!).
  - E. Da keine Okklusionsstörungen vorliegen, ist eine Schienung nicht notwendig.
- 
- A. Eine Schmerzmitteleinnahme bei Bedarf sollte genügen.
  - B. Die ersten 2 Wochen flüssige, dann 4 Wochen passierte Kost. Das Essen soll nur mit der Zunge am Gaumen zerdrückt werden, die Zähne sollen nicht benutzen werden.
  - C. Der Knochen ist nach 6 Wochen wieder verheilt. Dann kann auch mit Sport angefangen werden.
  - D. Dies ist nicht notwendig.
  - E. Dies sollte vom Patienten berücksichtigt werden, da ansonsten Luft durch den Druck in die Weichteile über die noch frakturierten (aber reponierten) Knochen gelangen kann.