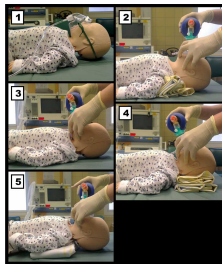


Case description

Sie werden als Notärztin/Notarzt in eine Wohnung gerufen. Die Einsatzmeldung lautet „Atemnot bei einem **10 Monate alten Säugling**“.

Imagery



Beatmungstechniken - Richtig/Falsch

Fall_05

Questions about the case

1. Welche Aussage ist nicht richtig?

- A. Sollten Sie am Einsatzort bei der eingangs geschilderten Einsatzmeldung einen lautstark schreienden Säugling vorfinden, ist dies als ein primär gutes Zeichen zu bewerten.
- B. Juguläre und/oder supraklavikuläre Einziehungen bei Inspiration deuten auf ein A- oder B-Problem hin.
- C. Die normale Rekapillarierungszeit beträgt 3 bis 4 Sekunden.
- D. Nach einem Fieberkrampf sind Säuglinge häufig schläfrig und schlecht erweckbar.
- E. Eine akute Atemnot bei Kleinkindern sollte an eine Aspiration denken lassen.

2. Welche Aussage ist nicht richtig?

- A. Sie bitten die Mutter das Zimmer zu verlassen, um ausreichend Ruhe für die Evaluation zu haben.
- B. Es liegt eine Tachypnoe vor.
- C. Einen peripheren Puls sollten Sie primär an der Arteria brachialis tasten.
- D. Eine eingefallene Fontanelle deutet auf einen Volumenmangel hin.
- E. Körpertemperatur und Blutzucker müssen im Verlauf bestimmt werden.

3. Welche kausale Therapiemaßnahme ist in diesem Fall am ehesten indiziert?

- A. Rektale Gabe eines Paracetamol-Zäpfchens
- B. Intravenöse Gabe von 40%-Glukose-Infusion
- C. Intravenöse Gabe von gewichtsadaptierten Flüssigkeitsboli
- D. Sauerstoffgabe mittels Puritanmaske bei einer Flussrate von > 12 l/min
- E. Orale Flüssigkeitsgabe (z.B. Tee) durch die Mutter

-
4. Welche Aussage zum European Paediatric Life-Support ist richtig?
- A. Sie beginnen mit 30 Thoraxkompressionen.
 - B. Bei der Beatmung muss der Kopf rekliniert sein.
 - C. Sie führen die Reanimationsmaßnahmen (Thoraxkompression/Beatmung) im Verhältnis 5:1 durch.
 - D. Der intraossäre Zugang wird als Alternative zum intravenösen Zugang nicht mehr empfohlen.
 - E. Bei der Zweihelfer-Methode soll die thoraxumfassende Zweidaumentchnik angewendet werden.
5. Sie beginnen den Säugling zu reanimieren und beginnen mit 5 initialen Beatmungen. Sehen Sie sich die gezeigten Abbildungen an. Welche Abbildung zeigt am ehesten die richtige Beatmungstechnik eines Säuglings?
- A. Abbildung 1
 - B. Abbildung 2
 - C. Abbildung 3
 - D. Abbildung 4
 - E. Abbildung 5

Diagnosis of the case

Hypovolämisches Kreislaufversagen in Folge eines protrahierten fieberhaften Infektes.

Diagnosis - ICD10

Chapter	ICD-10	Diagnosis	In picture	Comment
IX. Krankheiten des Kreislaufsystems	I46.9	Asystolie	TBD	TBD
X. Krankheiten des Atmungssystems	J98.8	Atemwegsallergie	TBD	TBD
XVIII. Symptome und abnorme klinische und Laborbefunde, die anderenorts nicht klassifiziert sind	R57.1	Hämorrhagischer Schock	TBD	TBD

Correct answers to the questions

1. (C), 2. (A), 3. (C), 4. (E), 5. (E),

Questions about the case with comments

- A. Bei einem aktuell lautstark schreienden Säugling ist zu diesem Zeitpunkt davon auszugehen, dass die A-Atemwege frei sind und auch die B-Atmung der Lungen in einem Mindestmaß gegeben ist. Zudem liegt eine ausreichende C-circulation bzw. Herz-Kreislauf-Situation vor, da ansonsten mit einem kraftlosen und schläfrigen, eher somnolenten Kind zu rechnen wäre. Schreien und Trinken ist bei Kindern mit körperlicher Anstrengung gleichzusetzen und kann auch zur klinischen Einschätzung der ungefähren Belastbarkeit des Säuglings genutzt werden.
- B. Juguläre und/oder supraklavikuläre Einziehungen entstehen während der Inspiration bei Verlegung der A-temwege (1) oder einer stark gesteigerten Atmungsanstrengung aufgrund eines B-atmungsproblems (2). Da bei (1) der durch die Inspirationsbewegung erzeugte thorakale Unterdruck nicht durch Einströmen der Einatemluft ausgeglichen werden oder bei (2) durch die gesteigerte Inspirationsanstrengung über das normale Maß hinaus erhöht wird, werden jugulär und supraklavikulär die über der oberen Thoraxapertur liegenden Gewebe (beim Säugling deutlich flexibler als beim Erwachsenen) nach intrathorakal eingezogen.
- C. Wie bei Erwachsenen wird die Rekapillarierungszeit (oder capillary refill time) durch die Nagelbettprobe (= 5 Sekunden andauernder Druck auf das Nagelbett eines Fingers) mindestens auf Herzhöhe bestimmt. Sie gibt Aufschluss über die periphere Durchblutung des Patienten bzw. darüber, ob (aufgrund bspw. einer Hypovolämie) bereits eine Zentralisation des Kreislaufes vorliegt. Die Zentralisation des Kreislaufes, also die Erhöhung des peripheren Gefäßwiderstandes durch Vasokonstriktion, führt dazu, dass der Blutdruck trotz eines durch Hypovolämie erniedrigten Herzzeitvolumens längere Zeit konstant gehalten und so ein hypovolämisches Schockgeschehen kaschiert werden kann. Beim Gesunden führt diese sog. Nagelbettprobe zur Abblassung des rosigen Nagelbettes, das anschließend in weniger als zwei Sekunden wieder rosig wird. Bei hypovolämischen bzw. zentralisierten Patienten dauert dies länger.
- D. In der postiktalen Phase sind Säuglinge, wie erwachsene Patienten auch, bis zur Restitution der physiologischen Prozesse schläfrig und demzufolge auch schlechter erweckbar.
- E. Aufgrund des Spieltriebes von Kleinkindern und des Dranges, die meisten Dinge in den Mund zu nehmen, kann es bei Unachtsamkeit schnell zu einer Aspiration entsprechend kleiner Gegenstände (häufig: Erdnuss) kommen. Diese ruft dann eine akute Atemnot hervor. Typische Erkennungszeichen sind der sehr plötzliche Beginn der Atemnot und die passende Vorgeschichte (Spielen mit oder in der Nähe entsprechend kleiner Gegenstände).

- A. Die Bindung der Mutter sollte einerseits unbedingt genutzt werden, da Ihnen bei einem 10 Monate alten Patienten nur die Mutter (oder der Vater) bei der Anamneseerhebung Fragen beantworten kann. Andererseits wirkt die Anwesenheit der Mutter in aller Regel beruhigend auf das Kind ein, und sie würden das Kind nur unnötig durch die Trennung von der Mutter aufzuregen.
- B. Die normale Atemfrequenz ist bei Kleinkindern zwar im Vergleich zu Erwachsenen (etwa 12-15/min) erhöht, jedoch liegt die normale Atemfrequenz eines 10 Monate alten Säuglings bei nur bei etwa 30/min.
- C. Die Palpation des Radialis-Pulses ist bei Säuglingen aufgrund der sehr kaliberschwachen Arteria radialis deutlich erschwert, insbesondere natürlich bei niedrigem Blutdruck! Je nach Alter des Kindes soll ein zentraler Puls entweder über die Arteria carotis communis (Kinder > 1a), der Arteria brachialis (Säuglinge) oder der Arteria femoralis (alle Altersgruppen) getastet werden.
- D. Infolge einer Dehydratation oder Exsikkose kann es zu einem Einfallen der Fontanellen kommen.
- E. Die Körpertemperatur spielt insbesondere bei Kindern eine große Rolle, da Säuglinge einerseits auskühlen können (Beachte Verhältnis von Körpergröße und Gewicht bei Säuglingen!), andererseits Kinder und Säuglinge deutlich akuter und häufiger Fiebertemperaturen aufweisen. Der Blutzucker sollte bei jedem kritisch kranken Patienten (Erwachsene, Kinder und Säuglinge) unter D-efizit der Neurologie gemäß dem eingangs erwähnten ABCDE-Schema bestimmt werden. Da die Bestimmung des Blutzuckers oftmals vergessen wird, kann man ihn innerhalb des Schemas eventuell unter „F-***ing sugar“ vermerken.

- A. Die Senkung der Körpertemperatur von 38,5°C durch die rektale Gabe von Paracetamol ist prinzipiell möglich, steht jedoch in dieser Situation nicht im Vordergrund!
- B. Der gemessene Blutzucker ist eher niedrig aber ausreichend und sollte daher vorerst auch nicht substituiert werden.
- C. Die gesteigerte Herzfrequenz (Normwert für 10 Monate alten Säugling etwa 120/min), die tendenziell bestehende Hypotonie (Normwert für 10 Monate alten Säugling des systolischen Blutdrucks >70 mmHg), die erhöhte Körpertemperatur und die Schlaptheit des Kindes müssen vorrangig an ein Problem der C-irculation (Hypovolämie!) denken lassen, die sie mit gewichtsadaptierten Flüssigkeitsboli (20 ml/kgKG einer kristalloiden, isotonen Vollelektrolytlösung) behandeln sollten.
- D. Die gemessene Sauerstoffsättigung ist aktuell ausreichend, so dass in dieser Situation eine hochdosierte Sauerstoffgabe nicht im Vordergrund steht, im Verlauf - in Anbetracht der hohen Atemfrequenz - aber durchaus sinnvoll wäre.
- E. Das Kind wurde als „schlaff“ beschrieben, so dass von einer Somnolenz und beeinträchtigten Schluckreflexen ausgegangen werden muss. Eine orale Flüssigkeitsgabe kann daher in eine Aspiration und konsekutive Atemnot münden!

4. European-Paediatric-Life-Support

- A. Sobald Sie bei einem Kind, im Gegensatz zum Erwachsenen (!), keine Reaktion und keine normale Atmung feststellen können, beginnen Sie mit 5 Initialbeatmungen, prüfen dann erneut, ob Lebenszeichen (normale Atmung, Reaktion, Husten) vorhanden sind. Sollte diese nicht der Fall sein, starten Sie eine suffiziente kardiopulmonale Reanimation. Überlegen Sie sich, warum der European Paediatric Life Support in diesem Punkt vom Advanced Life Support für Erwachsene abweicht!
- B. Der Kopf sollte in Neutral-Null-Position gelagert werden.
- C. Von erfahrenen Helfern soll die kardiopulmonale Reanimation bei Kindern, im Gegensatz zu Erwachsenen (!), im Verhältnis 15 Herzdruckmassagen zu 2 Beatmungen durchgeführt werden. Laien wird in allen Situationen ein Verhältnis von 30 Herzdruckmassagen und 2 Beatmungen empfohlen!
- D. Bei kritisch kranken Kindern soll der intraossäre Zugang als Alternative zum intravenösen Zugang sogar möglichst frühzeitig (nach 1 Minute!) etabliert werden, insbesondere bei (drohendem) Herz-Kreislaufstillstand und entsprechend schlechten Füllungsverhältnissen peripherer Venen!
- E. Diese Methode ermöglicht eine suffizientere Herzdruckmassage.

- A. Über eine Puritan-Maske können (pädiatrische und auch erwachsene) Patienten niemals (!) beatmet werden.
- B. Überlegen Sie sich, wie die Achsen von Oropharynx und Hypopharynx (= oberer Atemweg) in der gezeigten Position zueinander stehen!
- C. Überlegen Sie sich, wie die Achsen von Oropharynx und Hypopharynx (= oberer Atemweg) in der gezeigten Position zueinander stehen!
- D. Überlegen Sie sich, wie die Achsen von Oropharynx und Hypopharynx (= oberer Atemweg) in der gezeigten Position zueinander stehen!
- E. Der Kopf sollte in Neutral-Null-Position bzw. „Schnüffelposition“ (Nasenspitze entspricht dem höchsten Punkt des Gesichtes!) gelagert werden (Abbildung 5). Bei Kindern, die auf dem Rücken auf einer komplett flachen Unterlage liegen, wird der Hals aufgrund des im Vergleich zum Körper relativ großen (Hinter)-Kopfes (v.a. bei Säuglingen) anteflektiert und die Atemwege dadurch verlegt (Abbildung 3). Um den diesen Niveauunterschied zwischen Hinterkopf und Rücken auszugleichen, sollte unter den Thorax des Kindes eine Unterlage positioniert werden. Achten Sie außerdem darauf, dass Sie mit Ihren Fingern am Unterkiefer bzw. Hals nicht den Mundboden oder die Halsweichteile komprimieren und damit den Atemweg von außen stenosieren!