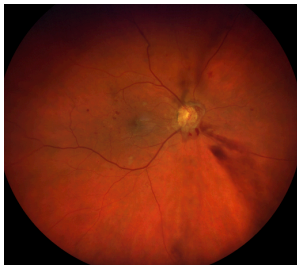

## Case description

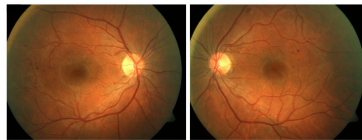
Ein **25-jähriger Diabetiker** hat in seinem Medizinstudium gerade die Vorlesungen der Augenheilkunde gehört. Da seine letzte augenärztliche Untersuchung etwa sechs Jahre zurückliegt, vereinbart er nun einen Kontrolltermin bei seiner Augenärztin. Vor sechs Monaten wurde bei seinem Hausarzt ein HbA1c-Wert von 8,1% gemessen. Er leidet seit dem 8. Lebensjahr an Typ 1 Diabetes.

Die Augenärztin führt unter anderem eine vollständige Funduskopie in Mydriase beider Augen durch (siehe Bildmaterial).

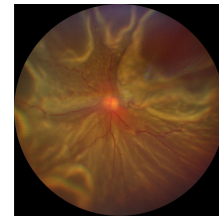
**Imagery**



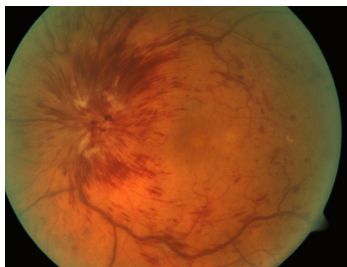**Zucker ins Auge\_1**



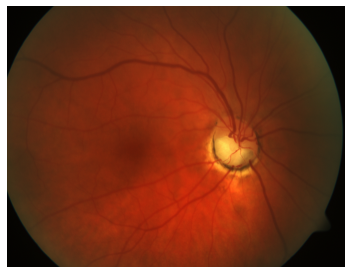
**Augenhintergrund**



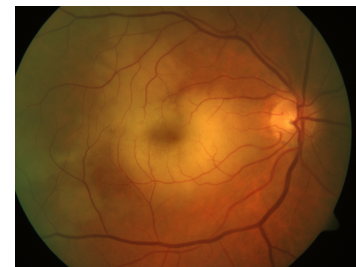**Totalablatio Fundus**



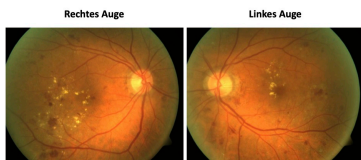
**ZVV Papillenschwellung**



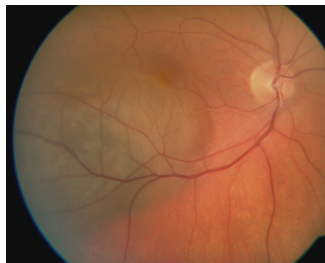
**AION**



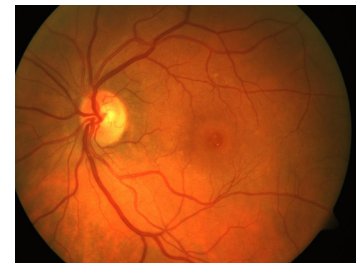**ZAV**



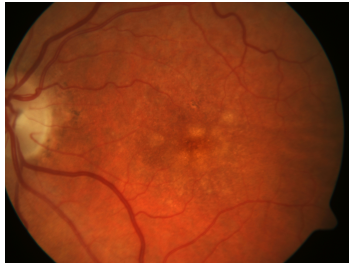
**HEX**



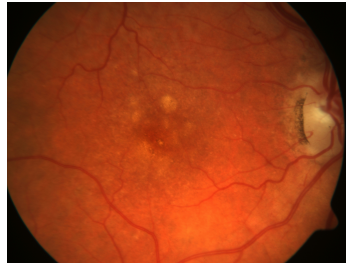**AH-Tumor**



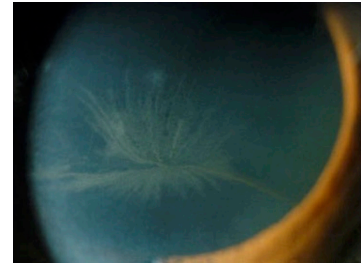
**Makulaforamen**



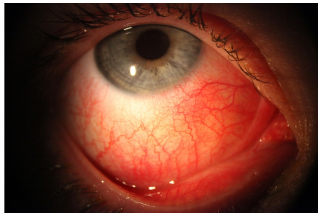**AMD Drusen LA**



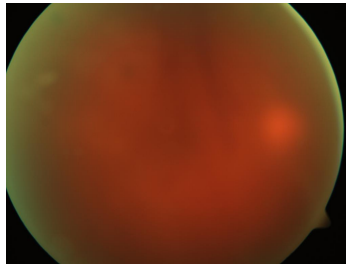
**AMD Drusen RA**



**Cornea verticillata**



**Skleritis**



**Glaskörperblutung bei  
PDR**

## Questions about the case

1. Wie lautet die Diagnose?
  - A. Rhegmatogene Netzhautablösung
  - B. Zentralvenenverschluss mit Papillenschwellung
  - C. Ischämische Papille nach Anteriorer Ischämischer Optikoneuropathie (AION)
  - D. Exsudative diabetische Retinopathie
  - E. Zentralarterienverschluss
  
2. Welche krankhaften Veränderungen sind auf Abbildung 1 sichtbar?
  - A. Ausgeprägte Lipideinlagerungen (harte Exsudate)
  - B. Subretinale Raumforderung
  - C. Zentrales Netzhautloch
  - D. Drusenfelder
  - E. Papillenproliferation
  
3. Mit welcher Komplikation ist infolge der proliferativen diabetischen Retinopathie am wahrscheinlichsten zu rechnen?
  - A. Dichte Glaskörperblutung
  - B. Rhegmatogene Netzhautablösung (infolge Netzhautloch)
  - C. Retrobulbärneuritis
  - D. Skleritis
  - E. Cornea verticillata

4. Welche therapeutische Maßnahme ist bei einer proliferativen diabetischen Retinopathie bei einem jungen Menschen am ehesten indiziert?
- A. Eindellende Operation
  - B. Kataraktoperation
  - C. Laserkoagulation peripherer Netzhautareale
  - D. Abwarten
  - E. Aufnähen eines Ruthenium-Applikators

## Diagnosis of the case

Diabetische Retinopathie.

## Diagnosis - ICD10

Chapter	ICD-10	Diagnosis	In picture	Comment
IV. Endokrine, Ernährungs- und Stoffwechselkrankheiten	E14.30+	Cataracta diabetica	TBD	TBD

## Correct answers to the questions

1. (D), 2. (E), 3. (A), 4. (C),

## Questions about the case with comments

- A. Die Netzhaut liegt noch an.
- B. Zeichen eines Zentralvenenverschlusses sind gestaute Venen, ein zystoides Makulaödem und ausgeprägte intraretinale Blutungen, die entlang der Gefäße angeordnet sind. Diese sind dann häufig mit einem erhöhten Augeninnendruck (Sekundärglaukom) und einer Rubeosis iridis (= Neovaskularisationen im vorderen Augenabschnitt) verbunden. Eine Rubeosis iridis erkennt man an kleinen verästelten Gefäßen am Irisrand oder im Kammerwinkel.
- C. Eine ischämische Papille zeichnet sich durch eine blasse Farbe (gelb-weiß) aus. Die gezeigte Papille ist orange und vital und randscharf.
- D. An beiden Augen kann man Punktblutungen und Mikroaneurysmen vor allem jenseits der Makula sehen Entscheidend ist nicht das Alter des Patienten, sondern Dauer der Erkrankung und Effektivität der Blutzuckereinstellung.
- E. Typisch für den Fundusbefund des Zentralarterienverschlusses ist das weißliche zentrale Netzhautödem und der kirschrote Fleck in der Makula.

- A. Zu Lipideinlagerungen in die äußeren Schichten der Retina kann es im Rahmen einer diabetischen Retinopathie kommen, wenn über eine Gefäßleckage (im Sinne einer Schrankenstörung) Lipide austreten. Bei einer diabetischen Retinopathie finden sich harte Exsudate vor allem bei der exsudativen Verlaufsform. In der Funduskopie sehen sie aus wie 'Fettspritzer'.
- B. Auf der Abbildung ist ein Aderhautmelanom dargestellt. Der Tumor ist dunkel pigmentiert und erhaben. Eine Raumforderung unter der Netzhaut ist auf den Eingangsbildern nicht sichtbar.
- C. Ein sog. Makulaforamen ist auf der Abbildung nicht zu erkennen.
- D. Eine beginnende Makuladegeneration ist gekennzeichnet durch Veränderungen zunächst unter der Netzhaut, im sogenannten Pigmentepithel. Typisch sind Drusen, die als helle Flecken im Fundusbild um die Makula konzentriert erscheinen. Diese sind auf dem Bild nicht zu erkennen.
- E. Auf der Abbildung sieht man eine ringartige fibrosierte Papillenproliferation, eine dezente Glaskörperblutung, intraretinale Blutungen und Cotton-Wool-Herde.
- A. Neovaskularisationen können spontan oder durch Glaskörperzug zu Blutungen führen. Für die Patienten ist besonders die dichte Glaskörperblutung einschränkend. Im Falle einer Glaskörperblutung kann zunächst abgewartet werden, ob diese wieder aufklart. In vielen Fällen ist jedoch eine operative Entfernung des Glaskörpers (Vitrektomie) erforderlich.
- B. Bei der proliferativen diabetischen Retinopathie kommt es durch den fibrovaskulären Umbau der Neovaskularisationen und den durch Gewebeschrumpfung entstehenden Zug am Glaskörper zu einer typischerweise traktionsbedingten (nicht rhegmatogen) Netzhautablösung.
- C. Die Retrobulbärneuritis ist häufig Erstmanifestation einer multiplen Sklerose.
- D. Eine Skleritis ist keine Komplikation einer diabetischen Retinopathie sondern eine eigenständige Erkrankung.
- E. Eine Cornea verticillata ist eine wirbelförmige Hornhauttrübung, die bei Einnahme des Antiarrhythmikums Amiodaron (= Kaliumkanalblocker) auftreten kann.

- A. Eine eindellende Operation ist bei einer rhegmatogenen Netzhauablösung indiziert.
- B. Eine Kataraktoperation ist bei jungen Diabetikern in aller Regel noch nicht erforderlich. Der Einblick ist im vorliegenden Fall gut und deutet nicht auf eine Linsentrübung hin.
- C. Durch die Koagulation peripherer Netzhautareale wird der gesamte retinale Sauerstoffbedarf gesenkt. Dadurch wird das Verhältnis zwischen Sauerstoffangebot und Sauerstoffverbrauch in Richtung Sauerstoffangebot verschoben und der Neovaskularisationsreiz gehemmt.
- D. Eine proliferative diabetische Retinopathie muss behandelt werden.
- E. Ein Ruthenium-Applikator wird bei der Behandlung von Aderhautmelanomen eingesetzt, um die Tumorzellproliferation zu hemmen. Er ist jedoch kein Bestandteil der Therapie einer proliferativen diabetischen Retinopathie.