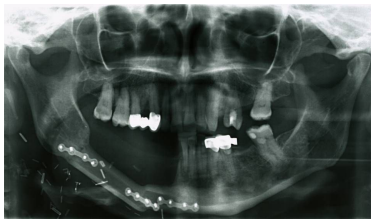


Case description

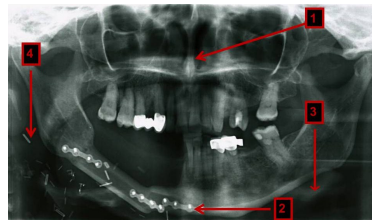
Eine **71-jährige Patientin** kommt bei Z.n. Resektion eines Alveolarfortsatzkarzinoms im rechten Unterkiefer und anschließender Rekonstruktion mit einem Fibulatransplantat vor einem Jahr zu Ihnen. Sie wünscht eine kombiniert implantologisch-prothetische Versorgung.

Imagery



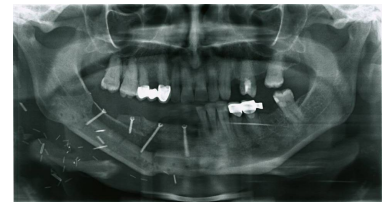
Bildgebung - OPAN präoperativ

**Bildgebung - OPAN
präoperativ**



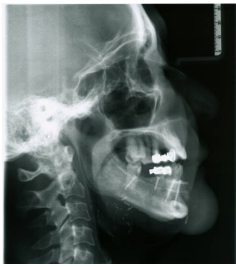Bildgebung - OPAN präoperativ
nummeriert

**Bildgebung - OPAN
präoperativ
nummerier(...)**



Bildgebung - OPAN postoperativ

**Bildgebung - OPAN
postoperativ**



Bildgebung - FRS postoperativ

**Bildgebung - FRS
postoperativ**

Questions about the case

1. Welche Aussage zur Antikoagulation trifft zu?

- A. Die gerinnungshemmende Wirkung des Heparins besteht in einer Wirkungssteigerung des Antithrombins III. Es wird oral appliziert und im Magen-Darm-Trakt resorbiert.
- B. Phenprocoumon hemmt die Synthese der Vitamin-K-abhängigen Gerinnungsfaktoren X, XI, VII und II in der Leber.
- C. Die Halbwertszeit ($t_{1/2}$) von Phenprocoumon beträgt ca. 48 h.
- D. Als Laborwerte zur Bewertung der Gerinnung stehen der Quick-Wert und der INR-Wert zur Verfügung. Ist der Quick-Wert erhöht, ist der INR-Wert ebenfalls erhöht.
- E. Bei einer Zahnarztbehandlung sollte Phenprocoumon nicht abgesetzt, sondern stattdessen der aktuelle Quick-/INR-Wert kontrolliert werden. Bei einer INR bis 3,5 sind invasive Eingriffe möglich.

2. Welche Aussage zur präoperativen OPAN-Aufnahme ist richtig?

- A. 1 zeigt auf die rechte laterale Orbitawand, 2 zeigt auf eine Osteosyntheseplatte.
- B. 2 zeigt auf eine Osteosyntheseplatte, 3 zeigt auf die Zunge.
- C. 4 zeigt auf eine extraorale Klammer, 2 zeigt auf eine Osteosyntheseplatte.
- D. 1 zeigt auf das Septum nasi, 3 zeigt auf das Os hyoideum.
- E. 4 zeigt auf einen Gefäßclip, 1 zeigt auf die linke mediale Orbitawand.

-
3. Welche Therapie der Wahl, um eine spätere umfassende Implantation zu ermöglichen, sollte der Patientin empfohlen werden?
- A. Unbedingter Verzicht auf Implantation, prothetische Versorgung mittels Modellgussprothese
 - B. Entfernung des Osteosynthesematerials und Einlagerung von Hydroxylapatit
 - C. Entfernung des Osteosynthesematerials und Einlagerung eines Knochenspans des retromolaren Unterkiefers
 - D. Entfernung des Osteosynthesematerials und Auflagerung eines freien nicht vaskularisierten Beckenkammtransplantates
 - E. Entfernung des Osteosynthesematerials und Einlagerung eines freien vaskularisierten Skapulatransplantates
4. Welcher dieser Faktoren kommt als Ursache einer Atrophie des Ober- und Unterkiefers nicht in Frage?
- A. Genetischer Defekt
 - B. Trauma
 - C. Zustand nach Tumorresektion
 - D. Physiologisch ablaufende Resorptionsvorgänge nach Zahnverlust
 - E. Belassen eines retinierten Zahnes

5. Welche Aussage zu Knochentransplantaten ist nicht richtig?

- A. Zu den enoralen Spenderregionen gehören der interforaminale (UK) und retromolare (OK und UK) Knochen sowie der Ramus ascendens.
- B. Autogener Knochen ist wegen seiner osteogenetischen, osteoinduktiven und osteokonduktiven Eigenschaften das ideale Transplantatmaterial.
- C. Unter Osteoinduktion versteht man die Fähigkeit der sich im Transplantat befindlichen Osteoblasten, Knochen zu bilden.
- D. Die Überlebenswahrscheinlichkeit eines avaskulären autogenen Knochentransplantats wird entscheidend von der Qualität der Empfängerregion beeinflusst.
- E. Als extraorale Spenderregionen kommen u.a. die Skapula, der Beckenkamm und die Fibula in Frage.

Diagnosis of the case

Unterkiefer-Auflagerungsplastik vom Beckenkamm und Entfernung des Osteosynthesematerials bei Z.n. Alveolarfornatzkarzinom und Sofortrekonstruktion bei Tumorresektion mit mikrovaskulärem Fibulatransplantat.

Diagnosis - ICD10

Chapter	ICD-10	Diagnosis	In picture	Comment
II. Neubildungen	C03.1	Bösartige Neubildung der Unterkieferalveolarmukosa	TBD	TBD
XI. Krankheiten des Verdauungssystems	K08.2	Alveolarkammatrophie	TBD	TBD

Correct answers to the questions

1. (E), 2. (D), 3. (D), 4. (E), 5. (C),

Questions about the case with comments

- A. Eine konventionelle prothetische Versorgung wird aufgrund der veränderten Schleimhautverhältnisse nicht möglich sein.
- B. Ein Einbringen von Fremdmaterial ist nicht sinnvoll. Hydroxylapatit kann in so großen Mengen kein geeignetes Implantatbett aufbauen.
- C. Ein retromolares Knochentransplantat wird zu wenig Knochen bieten. Hier wird ein größerer Transplantat benötigt.
- E. Die Skapula ist anatomisch eher ungeeignet als Implantatbett, da dieser Knochen (Schulter-!blatt!) zu dünn ist. Evtl. kann ein mikrovaskulärer Beckenkamm bei schlechtem Transplantatlager erwogen werden.

- C. Osteoinduktion ist die Umwandlung von Knochenvorläuferzellen zu aktiven Osteoblasten über parakrine Signalausendung an entsprechende Rezeptoren.