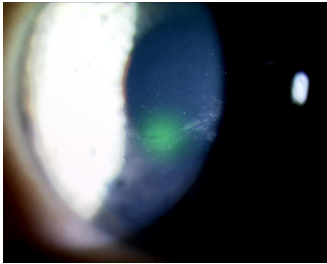


Case description

In Ihrer Praxis stellt sich eine **26-jährige Frau** vor und berichtet, dass sie gestern von ihrem 9 Monate alten Sohn beim Spielen im Gesicht gekratzt worden sei. Das linke Auge habe darauf kurzzeitig gebrannt, sie sei dann früh ins Bett gegangen. Beim Aufwachen habe sie Schmerzen am linken Auge gehabt, seither habe sie Tränen- und Nasenlaufen.

Imagery



Tänen lügen nicht_1

Questions about the case

1. Sie vermuten eine Verletzung. Welche makroskopische Struktur des Auges ist bei dem beschriebenen Trauma am wahrscheinlichsten primär betroffen?
 - A. Hornhaut
 - B. Iris
 - C. Ziliarkörper
 - D. Glaskörper
 - E. Linse

2. Welche histologische Struktur der Hornhaut wird bei dem beschriebenen Trauma primär verletzt?
 - A. Endothel der Hornhaut
 - B. Descemet-Membran
 - C. Stroma der Hornhaut
 - D. Bowman-Schicht
 - E. Epithel der Hornhaut

3. Wie lautet Ihre Verdachtsdiagnose?
 - A. Konjunktivitis photoelectrica
 - B. Hornhautulkus
 - C. Hornhauterosion
 - D. Hornhautrandulkus
 - E. Keratokonjunktivitis sicca

4. Welche therapeutische Maßnahme leiten Sie bei der Patientin ein?

- A. Antibiotische/desinfizierende Augensalbe
- B. Alleinige analgetische Medikation
- C. Lokale Steroide
- D. Hornhauttransplantation
- E. Stündliches Auswaschen der Augen

5. Welche Funktion erfüllt die Hornhaut?

- A. Brechung des einfallenden Lichtes
- B. Verteilung des Tränenfilms
- C. Akkommodation
- D. Erzeugen des Augeninnendrucks
- E. Regeln der Tiefenschärfe

Diagnosis of the case

Erosio corneae.

Diagnosis - ICD10

Chapter	ICD-10	Diagnosis	In picture	Comment
VII. Krankheiten des Auges und der Augenanhangsgebilde	H16.0	Chronisches Ulkus mit Hypopyon	TBD	TBD

Correct answers to the questions

1. (A), 2. (E), 3. (C), 4. (A), 5. (A),

Questions about the case with comments

- C. Zwischen Hornhaut und Ziliar liegt die Vorderkammer, so dass das Ziliarkörpergewebe durch menschliche Fingernägel kaum verletzt werden kann. Anders ist das bei Tierkrallen, die durchaus auch tiefere Strukturen verletzen können (z.B. Katzen- oder Hundekrallen). Zudem liegt der Ziliarkörper gut geschützt hinter der Iris.
- D. Der Glaskörper liegt hinter der Linse, so dass er durch menschliche Fingernägel nicht verletzt werden kann.
- E. Die Linse liegt zwischen Iris und Glaskörper und kann durch menschliche Fingernägel kaum verletzt werden. Anders ist das bei Tierkrallen, die durchaus auch tiefere Strukturen verletzen können (z.B. Katzen- oder Hundekrallen).
- A. Die innerste Schicht der Hornhaut ist vor allem bei chronischen Erkrankungen verändert (z.B. Fuchs-Endothel-Dystrophie = Cornea guttata), aber nicht bei einem Fingernagelkontakt.
- B. Bei der Descemet-Membran handelt es sich um die Basalmembran der Endothelzellen auf der Rückseite der Hornhaut.
- C. Eine Verletzung des Hornhautstromas führt zu Narben. In der Regel reicht das beschriebene Verletzungsmuster (mit dem Fingernagel eines Säuglings) nicht aus, um das tiefer gelegene Stroma der Hornhaut zu verletzen. Im Gegensatz dazu dringen Tierkrallen (von z.B. Hund oder Katze) häufig tiefer ein.
- D. Die Bowman-Schicht liegt zwischen Epithel und Stroma der Hornhaut und verleiht der Hornhaut eine besondere Stabilität. Eine Verletzung der Bowman-Schicht hinterlässt Narben, während eine Verletzung des Epithels in der Regel folgenlos abheilt.
- E. Primär wird die oberflächliche Schicht der Hornhaut verletzt, das Epithel (Abbildung 1). Defekte lassen sich hier leicht mit Hilfe einer auf das Auge geträufelten Fluoreszeinfärbung sichtbar machen. Wenn man die Hornhaut anschließend unter blauem Licht untersucht, ist der Defekt gelblich gefärbt (Abbildung 1).

- A. Hierbei handelt es sich um eine Schädigung der Hornhaut, die oft infolge von ungeschütztem Blick beim Schweißen oder beim Skifahren im Hochgebirge auftritt (Ultraviolettes Licht). Bei der Spaltlampenuntersuchung sieht man häufig feinfleckige Defekte auf der Hornhautoberfläche, im Gegensatz zu dem flächigen, in den gezeigten Abbildungen erkennbaren Defekt. Diese sehr schmerzhafteste Veränderung tritt in der Regel etwa vier Stunden nach Exposition auf, heilt aber meist folgenlos ab.
- B. Ein Hornhautgeschwür schließt neben dem Epithel auch die Bowman-Schicht und das Stroma mit ein und geht daher mit einer Trübung einher. Ein Ulkus der Hornhaut ist meistens erregerbedingt, kann aber auch durch deren Austrocknung (z.B. Lagophthalmus bei Fazialisparese) entstehen. Meist wird ein Ulkus von schleimigem Sekret begleitet, die Augen sind verklebt.
- C. Bei der Erosio corneae handelt sich um eine oberflächliche Verletzung des Epithels, die zwar schnell (innerhalb weniger Stunden) abheilt - dann verschwinden auch die Schmerzen - allerdings auch wieder aufbrechen kann. Dies passiert gerade morgens beim „ersten“ Öffnen der Augen, weil während der Schlafphase ein verstärkter Kontakt zwischen der Hornhautoberfläche und der Lidrückfläche besteht. Das beschriebene Verletzungsmuster (durch Kinderfingernägel) ist häufig.
- D. Hierbei treten - meist im Rahmen einer rheumatischen Erkrankung - multiple Veränderungen in Limbusnähe auf. In der gezeigten Abbildung ist die Veränderung zentral lokalisiert, so dass ein Hornhautrandulkus als Diagnose ausgeschlossen werden kann.
- E. Diese flächige Veränderung entsteht durch eine verminderte Tränenproduktion oder gestörte Tränenfilmzusammensetzung. Sie führt zu einer gestippten Anfärbung mit Fluoreszein und in der Regel nicht zu einer singulären Erosio.

- A. Bei einer Erosio corneae besteht das therapeutische Ziel darin Infektionen abzuwehren, den Epithelschluss zu fördern und die Schmerzen zu lindern. Das gelingt sehr gut mit einem Salbenverband und einer antibiotischen oder desinfizierenden Augensalbe. Alternativ kann eine therapeutische Kontaktlinse verwendet werden.
- B. Eine Schmerztherapie kann wenigstens innerhalb der ersten 24 Stunden nach Auftreten einer Erosio unterstützend sinnvoll sein, ist als alleinige Therapie jedoch nicht ausreichend.
- C. Steroide sind bei einem oberflächlichen Hornhautdefekt ohne besonderen Grund kontraindiziert. Deshalb sollte man steroidale Augentropfen nicht ohne Spaltlampenbefund verordnen.
- D. Eine Hornhauttransplantation stellt die letzte Möglichkeit in der therapeutischen Kaskade von Hornhauterkrankungen dar und ist ein ausgedehnter chirurgischer Eingriff.
- E. Eine Manipulation an einem frisch verletzten Auge ist meist schmerzhaft und führt zur Abwehrreaktion. Durch Manipulationen kann das frisch gebildete Epithel wieder abgetragen werden, deshalb ist Reiben nicht ratsam.
-
- A. Die Hornhaut ist das am stärksten brechende Medium des Auges mit einer Brechkraft von 43 dpt (Dioptrie bezeichnet den reziproken Wert der Brennweite in Metern).
- B. Die Verteilung des Tränenfilms auf der Hornhaut erfolgt durch die Lider bzw. den Lidschlag.
- C. Die Akkommodation erfolgt durch das Zusammenspiel von Linse und der glatten Muskulatur der Pars plicata des Ziliarkörpers.
- D. Der Augeninnendruck wird durch die Kammerwasserproduktion vom Epithel der Pars plicata des Ziliarkörpers aufrecht erhalten.
- E. Die Tiefenschärfe kann - ähnlich wie beim Fotoapparat - durch die unterschiedliche Einstellung der Blende erzeugt werden. Diese Aufgabe übernimmt am Auge die Muskulatur der Iris über die Veränderung des Pupillendurchmessers.