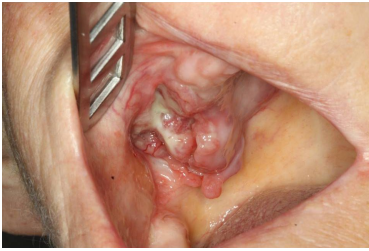


Case description

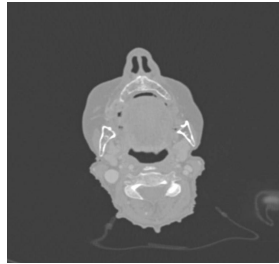
Eine **72-jährige Patientin** kommt zu Ihnen in die Zahnarztpraxis und klagt über eine Druckstelle im Oberkiefer, die durch ihre Zahn-Prothese verursacht sei.

Imagery



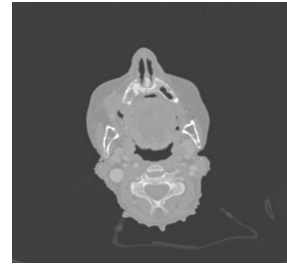
Makroskopie - intraoral präoperativ

MKG_Fall68_intraoral1



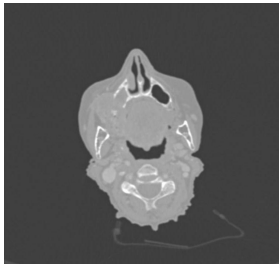
Bildgebung - CT präoperativ

Image00001



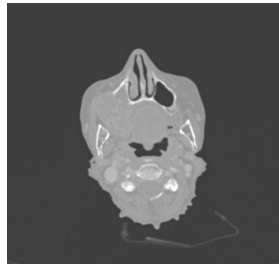
Bildgebung - CT präoperativ

Image00002




Bildgebung - CT präoperativ

Image00003




Bildgebung - CT präoperativ

Image00004



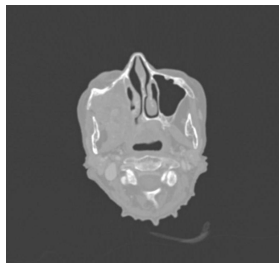
Bildgebung - CT präoperativ

Image00005



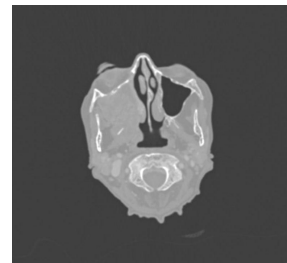
Bildgebung - CT präoperativ

Image00006



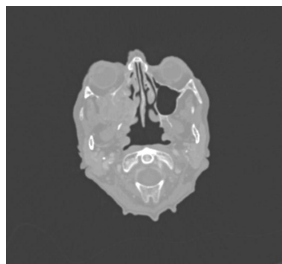
Bildgebung - CT präoperativ

Image00007



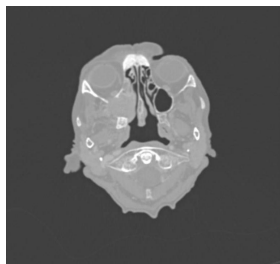
Bildgebung - CT präoperativ

Image00008



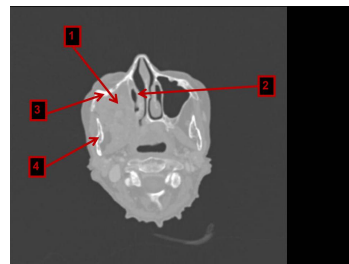
Bildgebung - CT präoperativ

Image00009



Bildgebung - CT präoperativ

Image00010



Bildgebung - CT präoperativ

Image00011

Questions about the case

1. Welcher Befund wäre am ehesten wahrscheinlich?
 - A. Ausfall des rechtsseitigen Nervus hypoglossus
 - B. Parese der rechtsseitigen mimischen Muskulatur
 - C. Parästhesie im sensiblen Versorgungsgebiet des rechtsseitigen Nervus mandibularis
 - D. Hypästhesie im sensiblen Versorgungsgebiet des rechtsseitigen Nervus maxillaris
 - E. Visusverlust

2. Sie inspizieren die gezeigte intraorale Läsion. Welche Beschreibung dieses Inspektionsbefundes trifft am besten zu?
 - A. Fibrinbelegte exophytische Veränderung im Oberkiefer Regio 23 - 28
 - B. Leicht blutende endophytische Veränderung im Oberkiefer rechts
 - C. Überwiegend erythroplakische Veränderung im Oberkiefer rechts
 - D. Plane Leukoplakie in Regio 18
 - E. Ulzeröse exophytische Veränderung im Oberkiefer rechts

3. Welche Diagnose trifft bis hierhin am ehesten zu?
 - A. Plattenepithelkarzinom cT4N1MxG2
 - B. Plattenepithelkarzinom cT4NxMx
 - C. Plattenepithelkarzinom pT4NxMx
 - D. Adenoidzystisches Karzinom cT4N1Mx
 - E. Adenoidzystisches Karzinom cT2NxMx

4. Wie sollte nun weiter vorgegangen werden?
- A. Sie führen eine Zahnsanierung durch und überweisen die Patientin in die Strahlentherapie.
 - B. Sie führen eine Exzisionsbiopsie durch und besprechen das Ergebnis mit der Patientin eine Woche später.
 - C. Sie überweisen die Patientin unmittelbar in eine Mund-Kiefer-Gesichts-(MKG)-chirurgische Klinik zur Biopsie und Therapieplanung.
 - D. Sie verordnen einen Prothesenkarenz, bestellen die Patientin für die nächste Woche wieder ein und notieren Veränderungen.
 - E. Sie schicken die Patientin nach Hause, da Sie der Meinung sind, dass es sich hier um einen inoperablen Tumor handelt.
5. Welche Beschreibung zur Ausdehnung des Tumors trifft am ehesten zu?
- A. Ausdehnung bis in das Lumen der rechten Kieferhöhle und in die Orbita
 - B. Ausdehnung bis in die rechte Orbita und rechte Stirnhöhle
 - C. Ausdehnung bis in den Kieferwinkel rechts
 - D. Ausdehnung bis in die Fossa pterygopalatina und in das Trigonum caroticum
 - E. Ausdehnung über den harten Gaumen bis in die linke Masticator-Loge
6. Welche Aussage zu den Nummerierungen in CT-Schicht 11 trifft zu?
- A. 1 zeigt auf eine Struktur, die vom Tumor infiltriert wird. Der Tumor ist daher inoperabel.
 - B. 2 zeigt auf eine Struktur, an die der Tumor sehr nah heranreicht. Daher kann Nasenbluten ein klinisches Symptom sein.
 - C. 3 zeigt auf den Jochbogen, der vom Tumor nicht infiltriert wird.
 - D. 4 zeigt auf die Maxilla.
 - E. 1 zeigt auf das Orbitadach.

Diagnosis of the case

Plattenepithelkarzinom des rechten Oberkiefers cT4cN0pM1G2

Therapie: Der Primärtumor wäre durchaus operabel, allerdings besteht eine Fernmetastasierung (M1) in den dritten Lendenwirbelkörper, weswegen eine palliative Therapie mit Radio-Chemotherapie angestrebt wird.

Diagnosis - ICD10

Chapter	ICD-10	Diagnosis	In picture	Comment
II. Neubildungen	C03.0	Bösartige Neubildung der Oberkieferalveolarmukosa	TBD	TBD
II. Neubildungen	C06.0	Bösartige Neubildung der bukkalen Schleimhaut	TBD	TBD
II. Neubildungen	C80	Absiedelung eines Tumor	TBD	TBD

Correct answers to the questions

1. (D), 2. (E), 3. (B), 4. (C), 5. (A), 6. (B),

Questions about the case with comments

- A. Für Regio 13-18 wäre diese Beschreibung zutreffend.
 - B. Die Veränderung wird bei Berührung wahrscheinlich leicht bluten, dies kann aber von der Inspektion nicht abgeleitet werden. Sie ist außerdem eher exophytisch.
 - C. Die Veränderung hat nur geringe erythroplake Anteile.
 - D. Die Veränderung hat geringe leukoplake Anteile.
-
- A. G steht für Grading, das nur nach einer histopathologischen Beurteilung des Tumorgewebes erfasst werden kann. Diese liegt noch nicht vor.
 - B. Der Tumor hat sehr wahrscheinlich bereits Nachbarstrukturen infiltriert und ist daher mit T4 zu bezeichnen. Diese Einschätzung erfolgt jedoch lediglich aus klinischen (c) Befunden heraus.
 - C. pT steht für eine Beurteilung des Primärtumors durch einen Pathologen, die bis hierhin noch nicht erfolgt ist.
 - D. N1 steht in diesem Fall für ipsilaterale Lymphknotenmetastasen, die kleiner als 3 cm sind. Dies kann ohne Palpation, eine Computertomografie oder Sonographie nicht beurteilt werden.
 - E. T2 bedeutet, dass der Primärtumor größer als 2 cm bzw. kleiner als 4 cm ist und noch keine Nachbarstrukturen infiltriert sind. Beides trifft sehr wahrscheinlich nicht zu.

- A. Eine Zahnsanierung steht nicht im Vordergrund. Dies käme im Laufe der Therapieplanung ggf. vor einer Strahlentherapie in Frage.
- B. Eine Exzisionsbiopsie ist sinnvoll. Allerdings sollte diejenige Klinik, die auch die anschließende Therapie fortführt, diese vornehmen, um den klinischen Ausgangsbefund nicht zu verfälschen.
- D. Bei diesem ausgedehnten Befund ist die Diagnose eines Plattenepithelkarzinoms sehr wahrscheinlich. Jetzt ist es wichtig die Patientin schnell einer Therapie zuzuführen und keine Zeit zu verlieren.
- E. Diese Entscheidung kann in der Zahnarztpraxis ohne eine Computertomografie, ohne eine Biopsie, ohne eine Sonografie und ohne eine Tumorkonferenz nicht getroffen werden.

- A. 1 zeigt auf den Orbitaboden. Dieser kann reseziert und rekonstruiert werden, ggf. kann auch der Orbitinhalt (Auge) entfernt werden.
- B. 2 zeigt auf die untere Nasenmuschel, die sehr leicht bluten kann.
- C. 3 zeigt auf das Jochbein, das vom Tumor infiltriert wird.
- D. 4 zeigt auf den aufsteigenden Unterkieferast.
- E. 1 zeigt auf den Orbitaboden.