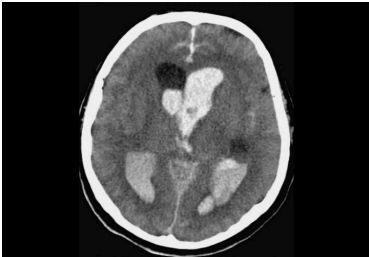

Case description

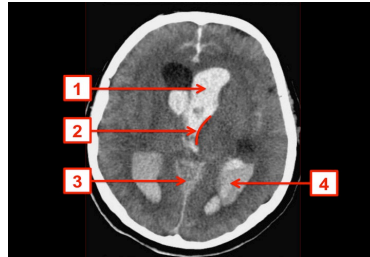64-jähriger Mann. Nachdem er heute Nachmittag fürchterliche Kopfschmerzen bekommen hatte, wollte er sich kurz hinlegen. Als die Ehefrau ihn nach zwei Stunden zum Abendessen holen wollte, schaffte sie es nicht ihn aufzuwecken und rief daraufhin sofort den Notarzt. Dieser findet beim Eintreffen einen Patienten mit einem Glasgow-Coma-Score (GCS) von 5 Punkten vor. Er entscheidet sich zur Intubation und verbringt den Patienten zügig in eine geeignete Klinik.

Imagery



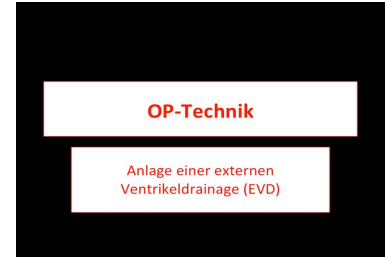Bildgebung - cCT

Image00001



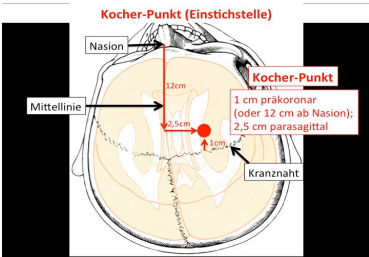
Bildgebung - cCT

Image00002



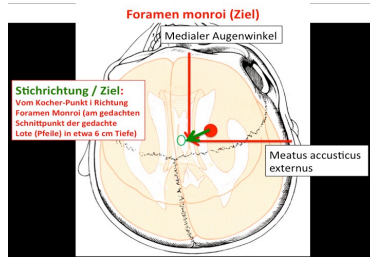
Operationstechnik - EVD-Anlage

Image00001



Operationstechnik - EVD-Anlage

Image00002



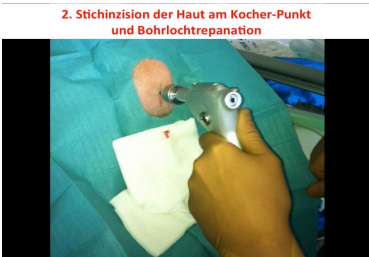Operationstechnik - EVD-Anlage

Image00003



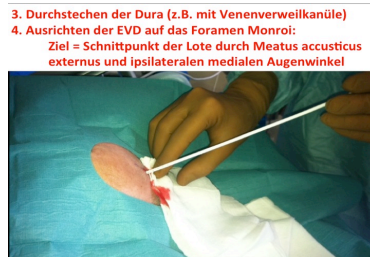Operationstechnik - EVD-Anlage

Image00004



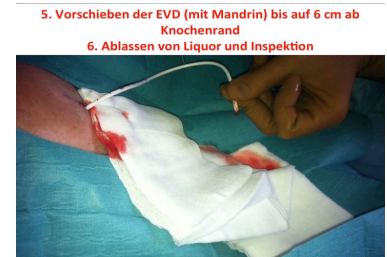Operationstechnik - EVD-Anlage

Image00005



Operationstechnik - EVD-Anlage

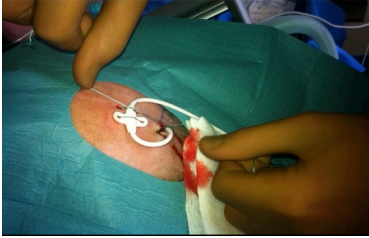
Image00006



Operationstechnik - EVD-Anlage

Image00007

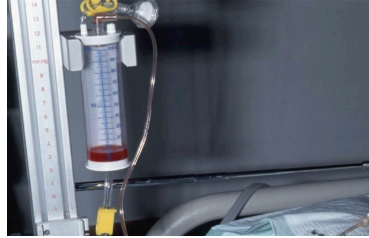7. Annahrt der EVD



Operationstechnik - EVD-Anlage

Image00008

8. Konnektion an ableitendes System mit Druckmessung



Operationstechnik - EVD-Anlage

Image00009

Questions about the case

1. Sehen Sie sich die notfallmäßig durchgeführte kraniale Computertomografie (cCT) des Patienten an. Welche Struktur des ZNS ist in der Aufnahme angeschnitten?
 - A. Cerebellum
 - B. Hypophyse
 - C. Basalganglien
 - D. Medulla oblongata
 - E. Sinus cavernosus

2. Sehen Sie sich die notfallmäßig durchgeführte cCT des Patienten an. Welche Diagnose stellen Sie?
 - A. Subduralhämatom
 - B. Intrazerebrale Blutung
 - C. Stammganglienblutung
 - D. Subarachnoidalblutung (SAB) mit Ventrikeleinblutung
 - E. Epiduralblutung

3. Welche Diagnostik sollte sich dem cCT unmittelbar anschließen?
 - A. CT des Thorax und des Abdomen mit Kontrastmittelgabe
 - B. CT des Thorax und des Abdomen ohne Kontrastmittelgabe
 - C. CT-Angiografie oder Digitale Subtraktionsangiografie der Hirngefäße
 - D. Magnetresonanztomografie (MRT) des Kopfes mit Kontrastmittelgabe
 - E. Transkranieller Ultraschall der Hirngefäße

4. In der CT-Angiografie und auch in der digitalen Subtraktionsangiografie lässt sich kein (möglicherweise operativ oder neuroradiologisch interventionell zu behandelndes) Aneurysma der Hirngefäße nachweisen. Daher wird der weiterhin komatöse Patient auf die neurochirurgische Intensivstation verbracht. Welche intensivmedizinische Maßnahme muss nicht veranlasst werden?
- A. (Invasive) Blutdruckmessung
 - B. Oberkörperhochlagerung (30°)
 - C. Liquordrainage (Externe Ventrikeldrainage)
 - D. Kontrollierte Beatmung (Zielbereich inspiratorisch: pO₂ 95mmHg, endexpiratorisch: pCO₂ 20-25 mmHg)
 - E. Sedation und Analgesie
5. Welches radiologische Zeichen deutet nicht auf einen erhöhten intrakraniellen Druck hin?
- A. Mittellinienverlagerung
 - B. Aufgebrauchte basale Zisternen
 - C. Subfalxine Herniation
 - D. Erweiterung der Temporalhörner
 - E. Verstrichene Gyrierung
6. Wobei handelt es sich um keine Methode zur invasiven oder nicht-invasiven Hirndruckmessung?
- A. Epidurale Hirndruckmessung
 - B. Intraparenchymatöse Hirndruckmessung
 - C. Intraventrikuläre Hirndruckmessung
 - D. Transkranielle Dopplersonografie
 - E. cCTs im Verlauf

7. Bei welchem Befund gibt es keine Indikation für ein invasives Hirndruckmonitoring?
- A. Patient mit schwerem Schädelhirntrauma, GCS 3
 - B. Patient mit Polytrauma, cCT zeigt traumatische SAB, über 6 Stunden während unfallchirurgischer Operation kein Neurocheck möglich
 - C. Patient mit frischem rechtsseitigem Mediainfarkt, bildgebende Zeichen eines erhöhten intrakraniellen Drucks, GCS 13
 - D. Patient intubiert und beatmet mit Hirnödem nach Reanimation bei Herzinfarkt
 - E. Subarachnoidalblutung Hunt & Hess Grad 5
8. Welche Gleichung zur Berechnung des zerebralen Perfusionsdrucks (CPP) ist richtig?
(Mittlerer arterieller Blutdruck = MAP; intrakranieller Druck = ICP)
- A. $CPP = ICP + MAP$
 - B. $CPP = ICP : MAP$
 - C. $CPP = MAP - ICP$
 - D. $CPP = MAP : ICP$
 - E. $CPP = MAP \times ICP$

Diagnosis of the case

Intraventrikuläre Blutung mit SAB-Anteilen (Ursache: Arterieller Hypertonus).

Auflösung der Nummerierung:

- 1: Hyperdense Ventrikeleinblutung im Vorderhorn des linken Seitenventrikels
- 2: Thalamustaille der Pars centralis des mit Blut gefüllten linken Seitenventrikels (lateral angrenzend: Thalamus)
- 3: Hyperdenses Blut im Subarachnoidalraum der Cisterna ambiens, strichförmig nach dorsal in die Fissura longitudinalis cerebri auslaufend
- 4: Hyperdense Ventrikeleinblutung im Hinterhorn des linken Seitenventrikels

Diagnosis - ICD10

Chapter	ICD-10	Diagnosis	In picture	Comment
VI. Krankheiten des Nervensystems	G91.9	Erworbener Hydrocephalus internus	TBD	TBD
VI. Krankheiten des Nervensystems	G93.2	Benigne Hirndrucksteigerung	TBD	TBD
IX. Krankheiten des Kreislaufsystems	I61.5	Bulbäre Blutung	TBD	TBD
IX. Krankheiten des Kreislaufsystems	I61.9	Apoplektische Blutung	TBD	TBD
XVIII. Symptome und abnorme klinische und Laborbefunde, die anderenorts nicht klassifiziert sind	R40.2	Bewusstlosigkeit	TBD	TBD

Correct answers to the questions

1. (C), 2. (D), 3. (C), 4. (D), 5. (D), 6. (E), 7. (C), 8. (C),

Questions about the case with comments

1. Sie sehen ein Schnittbild durch das Gehirn, in dem Anteile der Hinter- (Nummer 4) und Vorderhörner (Nummer 1) der Seitenventrikel zu erkennen sind.
 - A. Das Kleinhirn liegt weiter kaudal.
 - B. Die Hypophyse liegt kaudal des dritten Ventrikels und des Chiasma opticum in der Sella turcica der Schädelbasis.
 - C. Sie sehen ein Schnittbild durch das Gehirn, in dem Anteile der Hinter- (Nummer 4) und Vorderhörner (Nummer 1) der Seitenventrikel zu erkennen sind. Das Cornu frontale geht dorsal in die Pars centralis des Seitenventrikels über, die durch den Thalamus eingengt wird (Nummer 2: „Thalamustaille“). Die Basalganglien liegen beidseits lateral vom Seitenventrikel (in Höhe des Foramen Monroi).
 - D. Die Medulla oblongata liegt sehr viel weiter kaudal!
 - E. Die weiter kaudal lokalisierten Sinus cavernosi liegen der Schädelbasis auf und flankieren die Sella turcica.

2. Frische Einblutungen stellen sich in der Computertomografie hyperdens (hell bzw. weiß) dar.
- A. Ein Subduralhämatom ist sichelförmig und zwischen Dura mater und Arachnoidea mater lokalisiert. Es handelt sich meist um eine venöse Blutung aus rupturierten Brückenvenen (= Venae superiores cerebri). Ein sichelförmiges hyperdense Areal in Nähe der Dura mater ist nicht zu sehen.
 - B. Hyperdense Areale (Blutungen) im Hirnparenchym sind nicht zu erkennen.
 - C. Die Stammganglien (bzw. Basalganglien) befinden sich im Marklager des Großhirns, das in dieser Schnittebene keine hyperdensen Areale aufweist.
 - E. Ein epidurales Hämatom ist zwischen Schädelknochen und Dura mater lokalisiert und linsenförmig. Die Linsenform entsteht dadurch, dass die arterielle Blutung aus den Meningealgefäßen oder aus einem Frakturspalt im Knochen die Dura mater vom Knochen abdrängt. Die Linsenform entsteht dadurch, dass die Dura mater an den Schädelnähten fest verwachsen ist und das Epiduralhämatom sich so nicht unbegrenzt ausbreiten kann (im Gegensatz z.B. zum Subduralhämatom, welches nur durch die Falx cerebri und das Tentorium cerebelli in seiner Ausdehnung begrenzt wird. Ein linsenförmiges Areal unter dem Schädelknochen ist nicht zu sehen.
- A. Für eine notfallmäßige CT des Thorax und des Abdomen (ohne und mit Kontrastmittelgabe) besteht keinerlei Indikation.
 - B. Für eine notfallmäßige CT des Thorax und des Abdomen (ohne und mit Kontrastmittelgabe) besteht keinerlei Indikation.
 - C. Bei einer Subarachnoidalblutung mit Ventrikelblutung muss auch immer an ein rupturiertes Hirngefäßaneurysma als mögliche Blutungsursache gedacht und dieses ausgeschlossen werden.
 - D. Eine MRT des Kopfes ist nur in der Akutdiagnostik beim Schlaganfall gerechtfertigt. In der Regel wird jedoch das Perfusions-cCT vorgezogen.
 - E. Ein transkranieller Ultraschall der Hirngefäße wird in der Akutdiagnostik beim Schlaganfall angewandt, da hier Gefäßverschlüsse zuverlässig erkannt und sogar Rekanalisationen durch Ultraschallwellen (Thrombolyse!) hervorgerufen werden können.

- A. Die kontinuierliche und messgenaue invasive Blutdruckmessung ist für die Beurteilung des zerebralen Perfusionsdrucks (siehe Frage 8) obligat.
- B. Durch eine Oberkörperhochlagerung erniedrigt sich auch der Hirndruck.
- C. In diesem Falle ist eine Liquordrainage aus drei Gründen notwendig: (1) Behandlung des durch die Ventrikeleinblutung akut eingetretenen, im Verlauf möglicherweise durch Malresorption des Liquors hervorgerufenen Hydrozephalus, (2) Entleerung des intraventrikulären Blutes (senkt die Gefahr des posthämorrhagischen Hydrozephalus malresorptivus), (3) Hirndruckmessung.
- D. Die kontrollierte Beatmung unter ausreichender Oxygenierung und Dekarboxylierung ergibt sich aus der Notwendigkeit der Intubation. Es sollte aber auf eine Normokapnie bzw. leichte Hypokapnie ($p\text{CO}_2$ 35 mmHg) geachtet werden. Ein $p\text{CO}_2$ zwischen 20 und 25 mmHg führt zu einer respiratorischen Alkalose und einer zerebralen Minderperfusion durch zerebralen Vasospasmus!
- E. Auf eine ausreichende Sedation und Analgesie muss bei intubierten Patienten mit Hirndruckzeichen immer geachtet werden, da Wachheit und damit z.B. Würgen des Patienten durch den vom Endotrachealtubus hervorgerufenen Trachealreiz zu massiven Hirndruckanstiegen führen würde.
- B. Zu den basalen Zisternen zählen z.B. die der Schädelbasis aufliegende Cisterna chiasmatica, die Cisterna interpeduncularis und die Cisterna ambiens.
- C. Drückt sich aufgrund stark erhöhten Hirndrucks Hirngewebe unter der Falx cerebri auf die gegenüberliegende Körperseite spricht von einer subfalxinen Herniation.
- D. Eine Erweiterung der Temporalhörner des Ventrikelsystems ist kein primäres Zeichen einer Hirndrucksteigerung, sondern deutet zunächst auf eine Liquorabflussstörung hin, aus der allerdings im Verlauf ein erhöhter Hirndruck resultieren kann.
- E. CCTs im Verlauf einer neurochirurgisch/traumatologischen Behandlung können lediglich Hinweise auf intrazerebrale Komplikationen (Blutungen, Hirnödem u.a.) liefern und bildgebend bereits bestehenden Hirndruck aufzeigen. Dies ist jedoch keine Methode zur Hirndruckmessung.

- C. Ein wacher Patient (GCS 13!) kann klinisch-neurologisch überwacht werden, weshalb ein invasives Hirndruckmonitoring nicht notwendig ist.
- E. Bei einer SAB Hunt & Hess Grad 5 ist ein Patient komatös.