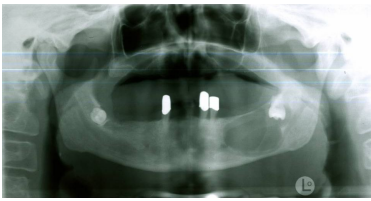


Case description

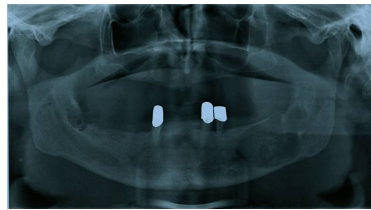
Ein **54-jähriger Patient** stellt sich nach Überweisung durch den Hauszahnarzt in Ihrer Zahnarzt-Praxis vor.

Imagery



Bildgebung - OPAN präoperativ

**MKG_Fall66_OPAN_praop
_2013011019**



Bildgebung - OPAN postoperativ

**MKG_Fall66_OPAN_posto
p_2013011019**

Questions about the case

1. Welche Frage dient nicht zur Erhebung der allgemeinen Anamnese?
 - A. Rauchen Sie? Wenn ja, wie lange schon?
 - B. Leiden Sie unter Allgemeinerkrankungen?
 - C. Haben Sie Allergien?
 - D. Nehmen Sie regelmäßig Medikamente ein?
 - E. Haben Sie manchmal einen schlechten Geschmack im Mund?

2. Was tun Sie als nächstes?
 - A. Anfertigung einer Orthopantomogramm-(OPAN)-Aufnahme
 - B. Sonographie der Glandulae submandibulares
 - C. Anfertigung von Bissflügel-Aufnahmen
 - D. Anfertigung einer Nasennebenhöhlen-(NNH)-Aufnahme
 - E. Erstellung eines Heil- und Kostenplanes zur Anfertigung einer neuen Prothese

3. Sie veranlassen die Anfertigung einer OPAN-Aufnahme. Sehen Sie sich die Aufnahme an. Welcher Befund liegt vor?
 - A. Teilretinierte Zähne 38 und 48 mit starker Unterkieferatrophie
 - B. Retinierte Zähne 38 und 48 mit ausgedehnter Aufhellung im 3. Quadranten
 - C. Starke Oberkieferatrophie mit Restbezahnung im 2., 3. und 4. Quadranten
 - D. Ausgedehnte Aufhellung im 3. Quadranten und drei nicht erhaltungswürdige Zähne
 - E. Drei mit Teleskopkronen versorgte Zähne und eine ausgedehnte Aufhellung im 4. Quadranten

4. Welche Diagnose liegt am wahrscheinlichsten vor?

- A. Follikuläre Zyste
- B. Ameloblastom
- C. Radikuläre Zyste
- D. Myxom (dentoalveolärer Tumor)
- E. Sialolithiasis

5. Welche Therapie sollte bei dem Patienten durchgeführt werden?

- A. Zystektomie mit Einlagerung von Beckenkammpongiosa
- B. Osteotomie der Zähne 38 und 48, Zystektomie und Einlagerung von Beckenkammpongiosa
- C. Osteotomie des Zahnes 48 und Belassen des Zahnes 38 mitsamt Zyste aufgrund zu hoher Frakturgefahr
- D. Osteotomie der Zähne 38 und 48 mit anschließender Unterkieferresektion und Rekonstruktion
- E. Nach histologischer Diagnostik - Zystostomie und Belassen der Zähne 38, 48

6. Welche weitere Maßnahme sollten Sie postoperativ anordnen?

- A. Flüssige Kost für 12 Wochen aufgrund hoher Frakturgefahr
- B. Gabe eines Acetylsalicylsäure-Präparates zur Analgesie
- C. Entfernung des Nahtmaterials 14 Tage postoperativ
- D. Anlegen eines Druckverbandes für 3 Tage zur Minderung der Schwellung
- E. Wenig bis keine körperliche Anstrengung bis zur Nahtentfernung

Diagnosis of the case

Retinierte Zähne 38 und 48, follikuläre Zyste ausgehend von Zahn 38

Diagnosis - ICD10

Chapter	ICD-10	Diagnosis	In picture	Comment
XI. Krankheiten des Verdauungssystems	K01.0	Retinierter Zahn	TBD	TBD
XI. Krankheiten des Verdauungssystems	K07.3	Abnorme Zahnlückenbildung	TBD	TBD
XI. Krankheiten des Verdauungssystems	K09.0	Dentitionszyste	TBD	TBD
XI. Krankheiten des Verdauungssystems	K09.2	Aneurysmatische Kieferzyste	TBD	TBD

Correct answers to the questions

1. (E), 2. (A), 3. (B), 4. (A), 5. (B), 6. (E),

Questions about the case with comments

- A. Ohne die Entfernung des retinierten Zahnes 38, ist eine Zystenentfernung nicht sinnvoll.
 - B. Evtl. kann der Zahn 48 im Intervall osteotomiert werden, um den Unterkiefer nicht noch mehr zu schwächen.
 - C. Die Frakturgefahr besteht und wird noch zunehmen, da die Zyste tendenziell größer wird. Eine frühe Entfernung ist sinnvoll.
 - D. Bei der Verdachtsdiagnose 'Zyste' ist die Resektion ein zu radikales Vorgehen.
 - E. Eine Zystektomie ist möglich. Die histologische Sicherung sehr gut. Ein Belassen des Zahnes 48 kann evtl. zu einer Zyste in dieser Region führen. Ein Belassen des Zahnes 38 ist bei einer Zystostomie nicht möglich, da dieser die Obduratorversorgung stört.
-
- A. Der Patient sollte nur flüssige Kost für 4-6 Wochen aufgrund hoher Frakturgefahr zu sich nehmen.
 - B. Zur Analgesie sollte die Gabe von z.B. Ibuprofen erfolgen. Acetylsalicylsäure-Präparate bewirken eine Thrombozytenaggregationsstörung, so dass das Blutungsrisiko ansteigen würde.
 - C. Die Entfernung des Nahtmaterials erfolgt 7-10 Tage postoperativ.
 - D. Ein Druckverband sollte für 1-2 Tage zur Minderung der Schwellung (Schwellungsmaximum am zweiten postoperativen Tag) angelegt werden.