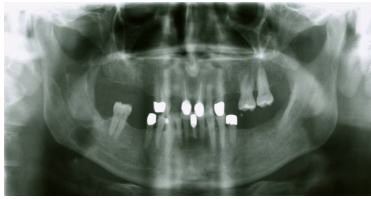


## Case description

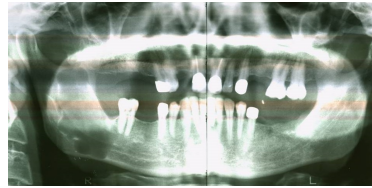
Ein **46 jähriger Patient** stellt sich neu bei Ihnen in der MKG-Praxis vor.

## Imagery



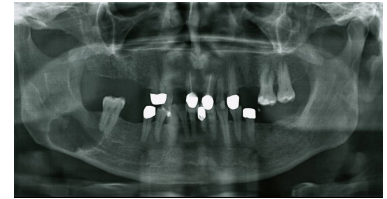
Bildgebung - OPAN 2005

**Bildgebung OPAN 2005**



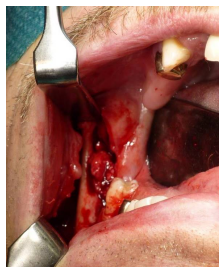Bildgebung - OPAN 2006

**Bildgebung OPAN 2006**



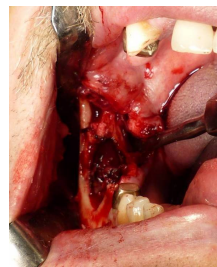
Bildgebung - OPAN präoperativ  
(aktuell)

**Bildgebung OPAN  
präoperativ**



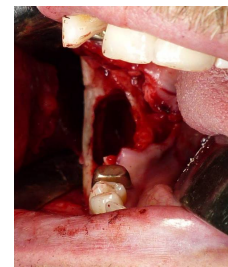
Makroskopie - intraoperativ 1

**Intraoperativ 1**



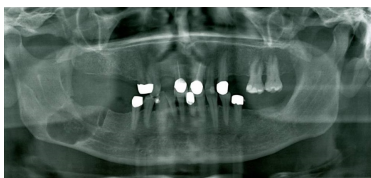
Makroskopie - intraoperativ 2

**Intraoperativ 2**



Makroskopie - intraoperativ 3

**Intraoperativ 3**



Bildgebung - OPAN postoperativ  
(aktuell)

**Bildgebung OPAN  
postoperativ**

## Questions about the case

1. Welche Frage stellen Sie bzgl. der allgemeinen Anamnese nicht?
  - A. Nehmen Sie regelmäßig Medikamente ein?
  - B. Leiden Sie unter Allergien?
  - C. Sind Sie schon einmal operiert worden? Wenn ja, wann?
  - D. Leiden Sie unter Herz-Kreislauf-Erkrankungen?
  - E. Leiden Sie unter Mundtrockenheit?
  
2. Sie lassen Röntgenbilder anfertigen. Wie lautet Ihre röntgenologische Diagnose?
  - A. Konservierend und prothetisch insuffizienter Gebissstatus und Ameloblastom im rechten Kieferwinkel
  - B. Septierte Aufhellung im Unterkiefer rechts, 2x2cm mit Verbindung zu dem Zahn 47
  - C. Ausgedehnte Verschattung, 2x2cm, im rechten Unterkiefer und starke Kieferkammatrophy im Oberkiefer
  - D. Wolkenartige, scharf abgegrenzte Verschattung im rechten Unterkieferwinkel im Sinne eines Ameloblastoms
  - E. Apikale Aufhellung des Zahnes 45 und septierte, scharf begrenzte Aufhellung im rechten Unterkiefer

3. Ihnen liegen Röntgenbilder aus dem Jahre 2005 und 2006 vor, sowie die histologisch gesicherte Diagnose einer Keratozyste. Welche Aussage ist falsch?
- A. Keratozystische odontogene Tumoren (ehemals Keratozysten) erscheinen im Röntgenbild zumeist septiert im Kieferwinkel des Unterkiefers.
  - B. Der keratozystische odontogene Tumor weist eine geringe Verhornung auf, die den Zysteninhalt umschließt.
  - C. Patienten, die am Gorlin-Goltz-Syndrom erkrankt sind, neigen zu einer gehäuften Bildung von keratozystischen odontogenen Tumoren.
  - D. Der keratozystische odontogene Tumor weist eine hohe Rezidivneigung aufgrund Satellitenbildung auf.
  - E. Differenzialdiagnostisch kommen neben dem Ameloblastom, die aneurysmatische Knochenzyste und die solitäre Knochenzyste in Frage. Letztere werden der Gruppe der Pseudozysten zugeordnet.
4. Welche Aussage bzgl. der Therapie eines keratozystischen odontogenen Tumors ist richtig?
- A. Zur Fixierung des Zystenbalgs sollte Carnoy'sche Lösung bestehend aus Alkohol, Paraformaldehyd, Zitronensäure und Eisen-III-Chlorid eingesetzt werden.
  - B. Bei einer Zystostomie (Partsch II) wird zunächst die Zyste gefenstert und danach der Zystenbalg entfernt.
  - C. Die Zystektomie zeichnet sich durch eine vollständige Entfernung des pathologischen Gewebes aus, bei der nur eine geringe Rezidivgefahr herrscht.
  - D. Der Vorteil der Zystektomie gegenüber der Zystostomie ist der präparatorisch einfacherer Eingriff und das geringere postoperative Infektionsrisiko.
  - E. Eine histologische Absicherung ist bei einer Zystektomie aufgrund der vollständigen Entfernung des Gewebes nicht von Nöten.

## Diagnosis of the case

Odontogene Keratozyste.

## Diagnosis - ICD10

Chapter	ICD-10	Diagnosis	In picture	Comment
XI. Krankheiten des Verdauungssystems	K09.0	Dentitionszyste	TBD	TBD

## Correct answers to the questions

1. (E), 2. (B), 3. (B), 4. (C),

## Questions about the case with comments

- E. Die Abklärung einer ggf. vorhandenen Mundtrockenheit erfolgt mit der speziellen Anamnese.
  
- A. Ein Ameloblastom ist kein röntgenologischer Befund, diese Diagnose kann erst nach histologischer Untersuchung gestellt werden.
  
- C. Es handelt sich um eine Aufhellung und eine starke Kierferkammatrophy im OK ist nicht zu erkennen.
  
- D. Es handelt sich um eine Aufhellung, ein Ameloblastom ist kein röntgenologischer Befund.
  
- E. Eine apikale Aufhellung des Zahnes 45 liegt nicht vor, die Aufhellung kaudal der Wurzelspitze des Zahnes 45 beschreibt das Foramen mentale.
  
  
- B. Der keratozystische odontogene Tumor weist eine starke Verhornung auf.

- A. Carnoy'sche Lösung besteht aus Alkohol, Chloroform, Eisessigsäure und Eisen-III-Chlorid.
- B. Die Zystostomie (Parsch I) beschreibt eine Fensterung der Zyste mit anschließendem Belassen des Zystenbalgs. Es erfolgt eine Metaplasie des Gewebes.
- D. Die Zystektomie ist präparatorisch aufwendiger und schwieriger und birgt somit ein höhere postoperatives Infektionsrisiko.
- E. Eine histopathologische Diagnostik wird immer (!) durchgeführt.