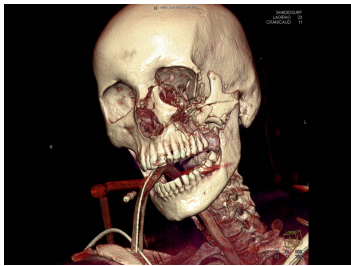


Case description

Eine **35-jährige Frau** wird nach einem schweren Autounfall in die Notaufnahme eingeliefert.

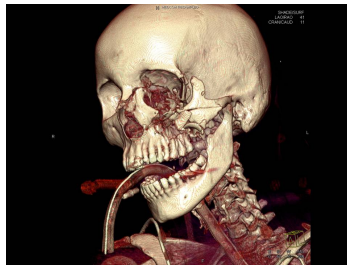
Nach ersten Untersuchungen zeigt sich, dass keine lebensgefährlichen Verletzungen vorliegen, äußerlich zeigen sich jedoch Schnitt- und Quetschwunden im Gesicht.

Imagery



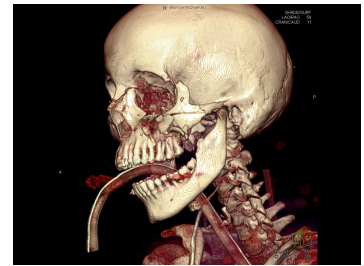
Bildgebung - 3D CT präoperativ

Image00001



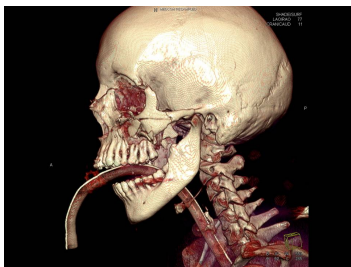
Bildgebung - 3D CT präoperativ

Image00002



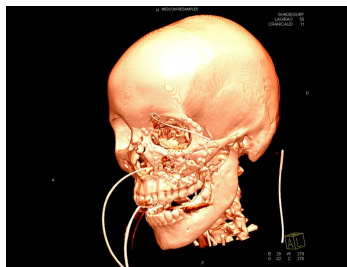
Bildgebung - 3D CT präoperativ

Image00003



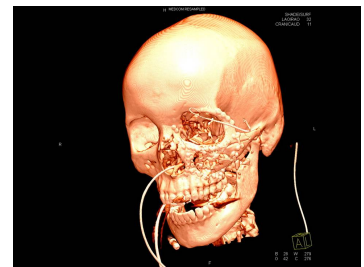
Bildgebung - 3D CT präoperativ

Image00004



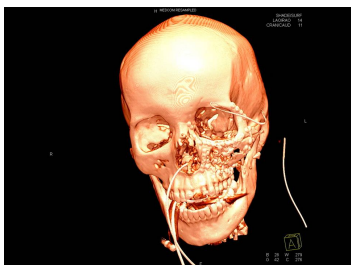
Bildgebung - 3D CT postoperativ

Image00001



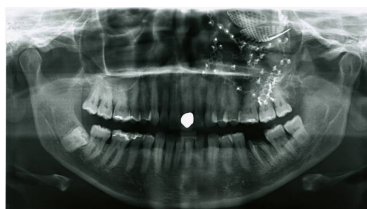
Bildgebung - 3D CT postoperativ

Image00002



Bildgebung - 3D CT postoperativ

Image00003



Bildgebung - OPAN postoperativ

**MKG_Fall74_OPAN_posto
p**

Questions about the case

1. Welche der nachfolgenden Diagnose ist richtig?
 - A. Fraktur des Orbitabodens, der medialen Orbitawand, des Jochbeins, des Nasenbeins, des Sinus frontalis und der Mandibula links
 - B. Fraktur des Orbitabodens links, der medialen Orbitawand links und rechts, des Jochbeins rechts, des Nasenbeins links und rechts, des Sinus frontalis links und des Processus muscularis der Mandibula links
 - C. Fraktur des Orbitabodens, der medialen Orbitawand, des Jochbeins, des Nasenbeins, des Sinus frontalis, der Stirnhöhle und des Processus muscularis der Mandibula links mit Trauma des linken Bulbus oculi
 - D. Fraktur des Orbitabodens, der medialen Orbitawand, des Jochbeins, des Nasenbeins, des Sinus frontalis, der Stirnhöhle und der Mandibula linksseitig mit Kronenfraktur des Zahnes 36
 - E. Fraktur des Orbitabodens, der medialen Orbitawand (links und rechts), des Jochbeins, des Nasenbeins, des Sinus frontalis, der Stirnhöhle und der Mandibula links mit Trauma des linken Bulbus oculi

2. Welche der nach genannten Befunde lassen sich zumeist nicht bei einer Jochbeinfraktur nachweisen?
 - A. Eine von intraoral tastbare Stufe an der Crista zygomaticoalveolaris
 - B. Absinken des Jochbeinkomplexes nach kaudo-lateral und Abflachung der lateralen Gesichtskontur
 - C. Sensibilitätsstörungen des N. infraorbitalis
 - D. Hyposphagma des Auges der betroffenen Seite
 - E. Von extraoral tastbare Stufen am Infraorbitalrand und der Crista zygomaticofrontalis

3. Welche der genannten Befundkombinationen weist am ehesten auf eine Orbitabodenfraktur hin?
- A. Monokelhämatom, Hämatosinus, Ausfall des N.infraorbitalis, tastbare Stufe nasoethmoidal
 - B. periorbitale Schwellung, Hyposphagma, tastbare Stufe an der Crista zygomaticoalveolaris
 - C. periorbitale Schwellung, Bulbushebungsdefizit durch Einklemmung des M.rectus inferior oculi, Diplopie
 - D. Hämatosinus, Diplopie, Monokelhämatom, Epistaxis, Mundöffnungsbehinderung bei Druck auf den Processus coronoideus
 - E. Diplopie, tastbare Stufe am unteren Orbitalrand, Epistaxis, periorbitale Schwellung, Monokelhämatom, tastbare Stufe nasofrontal
4. Welche Begleiterscheinung kann bei einer kombinierten Jochbein- und Orbitabodenfraktur nicht auftreten?
- A. Exophthalmus bei retrobulbärer Blutung, Gefahr des Visusverlustes
 - B. Enophthalmus
 - C. Mundöffnungsbehinderung
 - D. Augenmotilitätsstörung
 - E. Liquoraustritt

Diagnosis of the case

Fraktur des Orbitabodens, der medialen Orbitawand, des Jochbeins, des Nasenbeins, des Sinus frontalis und der Mandibula links.

Diagnosis - ICD10

Chapter	ICD-10	Diagnosis	In picture	Comment
XIX. Verletzungen, Vergiftungen und bestimmte andere Folgen äußerer Ursachen	S02.1	Ambossfraktur	TBD	TBD
XIX. Verletzungen, Vergiftungen und bestimmte andere Folgen äußerer Ursachen	S02.2	Geschlossene Nasenbeinfraktur	TBD	TBD
XIX. Verletzungen, Vergiftungen und bestimmte andere Folgen äußerer Ursachen	S02.3	Augenhöhlenbodenfraktur	TBD	TBD
XIX. Verletzungen, Vergiftungen und bestimmte andere Folgen äußerer Ursachen	S02.4	Backenknochenfraktur	TBD	TBD
XIX. Verletzungen, Vergiftungen und bestimmte andere Folgen äußerer Ursachen	S02.60	Geschlossene Unterkieferfraktur	TBD	TBD

Correct answers to the questions

1. (A), 2. (D), 3. (C), 4. (E),

Questions about the case with comments