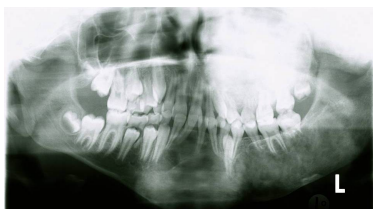

Case description

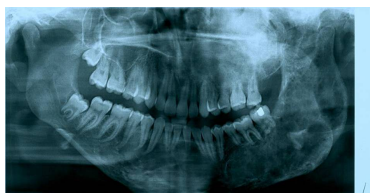Eine **16-jährige Patientin** kommt in eine MKG-chirurgische Praxis zur Abklärung der weiteren Vorgehensweise bzgl. ihrer Erkrankung.

Imagery



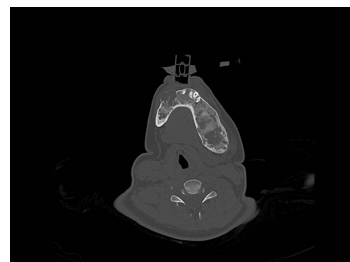
Bildgebung - OPAN 2004

Bildgebung präoperativ - OPAN 2004



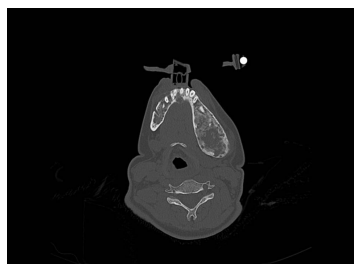
Bildgebung - OPAN 2011

Bildgebung präoperativ - OPAN 2011



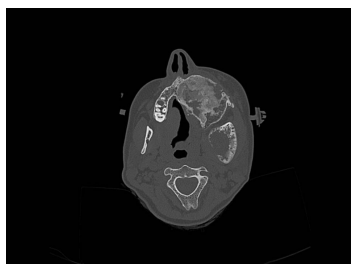
Bildgebung - CT axial präoperativ

Bildgebung präoperativ - CT axial 1



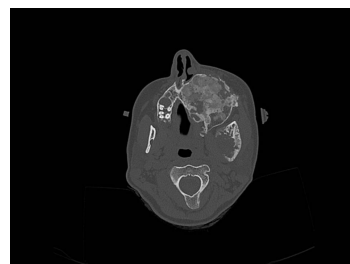Bildgebung - CT axial präoperativ

Bildgebung präoperativ - CT axial 2



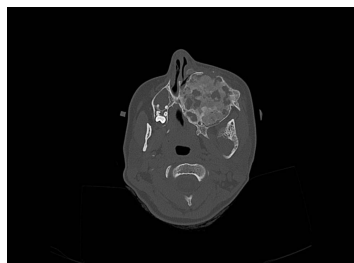Bildgebung - CT axial präoperativ

Bildgebung präoperativ - CT axial 3



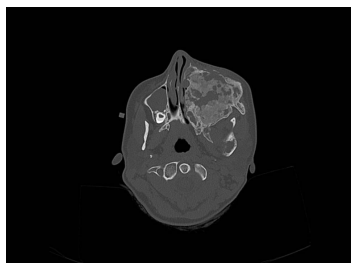
Bildgebung - CT axial präoperativ

Bildgebung präoperativ - CT axial 4



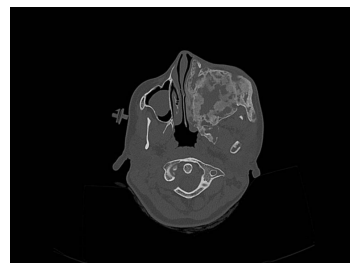
Bildgebung - CT axial präoperativ

Bildgebung präoperativ - CT axial 5



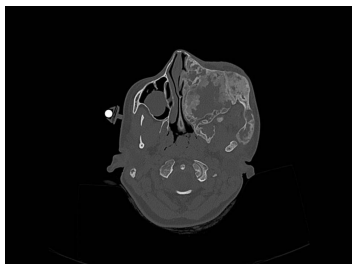
Bildgebung - CT axial präoperativ

Bildgebung präoperativ - CT axial 6



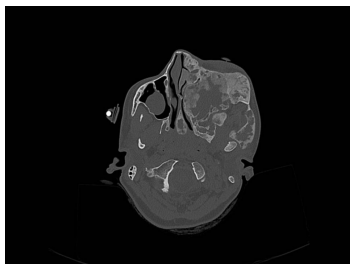
Bildgebung - CT axial präoperativ

Bildgebung präoperativ - CT axial 7



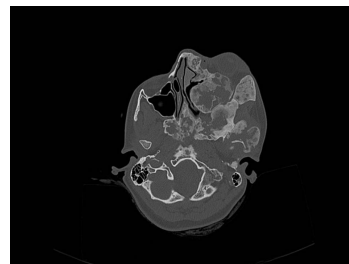
Bildgebung - CT axial präoperativ

**Bildgebung präoperativ -
CT axial 8**



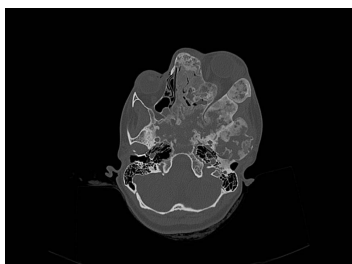
Bildgebung - CT axial präoperativ

**Bildgebung präoperativ -
CT axial 9**



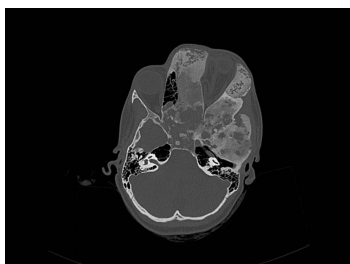
Bildgebung - CT axial präoperativ

**Bildgebung präoperativ -
CT axial 10**



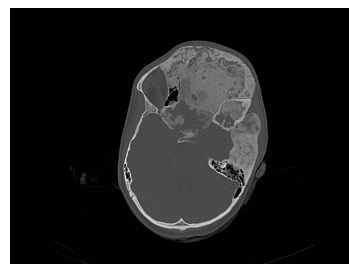Bildgebung - CT axial präoperativ

**Bildgebung präoperativ -
CT axial 11**



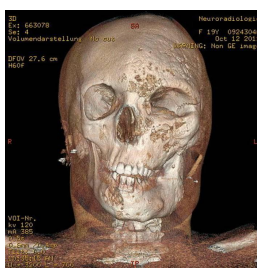
Bildgebung - CT axial präoperativ

**Bildgebung präoperativ -
CT axial 12**



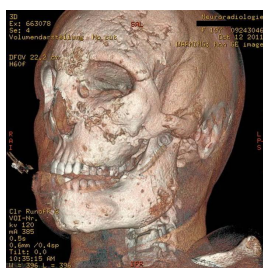
Bildgebung - CT axial präoperativ

**Bildgebung präoperativ -
CT axial 13**



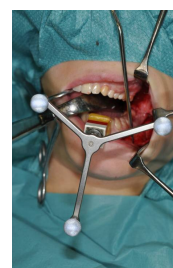Bildgebung - 3D CT präoperativ

**Bildgebung präoperativ -
3D 1**



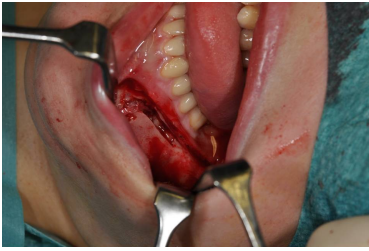Bildgebung - 3D CT präoperativ

**Bildgebung präoperativ -
3D 2**



Makroskopie - intraoperativ

**Intraoperativ -
Intraoperativ 1**



Makroskopie - intraoperativ

**Intraoperativ -
Intraoperativ 2**

Questions about the case

1. Sie betrachten die angefertigten Röntgenbilder. Welche der folgenden Röntgenbefunde ist korrekt? Ossäre Auftreibungen im Bereich ...
 - A. ... der Mandibula links.
 - B. ... des Os frontale links.
 - C. ... des Os zygomaticum links.
 - D. ... des Os temporale links.
 - E. Alle genannten Aussagen sind korrekt.

2. Bei Betrachtung der vorhandenen Befunde und der angefertigten Röntgenbilder würden Sie welche der folgenden Diagnosen als richtig erachten?
 - A. Fibröse Dysplasie
 - B. Gigantiformes Zementom
 - C. Cherubismus
 - D. Riesenzell-Granulom
 - E. Aneurysmatische Knochenzyste

3. Welche Aussage ist nicht richtig?
 - A. Die fibröse Dysplasie ist eine benigne, nicht neoplastische Veränderung fibroossären Ursprungs.
 - B. Man unterscheidet zwischen der monostotischen Variante und der polyostotischen Form, letztere beginnt meist im ersten Lebensjahrzehnt.
 - C. In nahezu allen Fällen sind beide Gesichtshälften betroffen. Der Oberkiefer ist doppelt so häufig wie der Unterkiefer betroffen.
 - D. Histologisch gesehen wird normaler Knochen durch zelluläres Bindegewebe mit unregelmäßig gebildeten Trabekeln ersetzt.
 - E. Therapeutisch wird aufgrund der starken Gesichtsassymmetrien in fortgeschrittenen Stadien die Reduktion und die chirurgische Rekonstruktion bevorzugt.

4. Welche Aussage zur Erkrankung ist richtig?

- A. Aufgrund der eingeschränkten Therapieoptionen ist die Lebenserwartung der Patienten deutlich reduziert. Das mittlere Überleben beträgt ungefähr 30 Jahre.
- B. Diese auch als Morbus Jaffé-Lichtenstein bezeichnete Erkrankung stellt eine der seltensten Knochenfehlbildungen im Kindesalter dar.
- C. Der Verlauf ist grundsätzlich gut und endet häufig mit Ende der Pubertät.
- D. Als McCune-Albright-Syndrom wird eine milde Verlaufsform der Fibrösen Dysplasie bezeichnet.
- E. Bisphosphonate wie Alendronat stellen einen kurativen Therapieansatz der Erkrankung dar.

Diagnosis of the case

Fibröse Dysplasie.

Diagnosis - ICD10

Chapter	ICD-10	Diagnosis	In picture	Comment
XIII. Krankheiten des Muskel-Skelett-Systems und des Bindegewebes	M85.09	Fibröse Dysplasie	TBD	TBD

Correct answers to the questions

1. (E), 2. (A), 3. (C), 4. (C),

Questions about the case with comments

- A. Obwohl keine ursächliche Therapie existiert und die Symptomatik in ihrem Schweregrad variiert, ist die Prognose der Fibrösen Dysplasie insgesamt gut.
- B. Die Fibröse Dysplasie ist zwar selten, zählt jedoch zu den häufigsten Knochenfehlbildungen im Kindesalter.
- C. Super!
- D. Das McCune-Albright-Syndrom ist eine schwere polyostotische Verlaufsform der Fibrösen Dysplasie, die mit Knochenverformung, hormonellen und dermatologischen Störungen einhergeht.
- E. Eine kurative Therapie existiert nicht. Bisphosphonate können den Krankheitsverlauf zwar verlangsamen jedoch nicht aufhalten.